

Arteria Cerebri Anterior Duplikasyonuna Eşlik Eden Arteria Communicans Anterior Aplazisi

Anterior Cerebral Artery Duplication Accompanied By Anterior Communicating Artery Aplasia
Radyoloji

Başvuru: 03.06.2014
Kabul: 12.11.2014
Yayın: 24.11.2014

Emre Kaçar¹, Ozan Turamanlar¹, Oğuzhan Güven Gümüştaş², Yücel Gönül¹, Nevzat Demirhan², Özlem Akan²

¹ Afyon Kocatepe Üniversitesi Tıp Fakültesi
² Acıbadem Hastanesi

Özet

Beynin kanlaması, subaraknoid boşlukta yer alan a. carotis interna ve a. vertebralis'lerden olur. Serebral arteriyel halkanın anterior kısmını, bilateral a. carotis interna oluşturur. Serebral arteriyel halkayı oluşturan arterlerin patolojik problemleri, vasküler inme, beyin enfarktı ya da geçici iskemik atak gibi nörolojik hastalıklara yol açabilir. Şiddetli baş ağrısı olan onbir yaşındaki bayan hastaya çekilen kraniyal manyetik rezonans anjiyografide, a. cerebri anterior duplikasyonu ve eşlik eden a. communicans anterior aplazisi saptandı. A. cerebri anterior duplikasyonuna eşlik eden a. communicans anterior aplazisi oldukça nadir görülen bir anatomik varyasyondur. Manyetik rezonans anjiyografide, bu varyasyonun saptanmasında etkili bir görüntüleme yöntemidir. Klinisyenler açısından bu bölgenin vasküler anatomisi ve varyasyonlarının bilinmesi tanı ve tedavinin etkin bir şekilde yapılabilmesine olanak sağlayacağı inancındayız.

Anahtar kelimeler: *Varyasyon, Manyetik rezonans anjiyografi Arteria cerebri anterior Arteria communicans anterior*

Abstract

The blood supplies of the brain are internal carotid artery and vertebral arteries which are located in the subarachnoid space. Internal carotid artery creates bilaterally the anterior portion of the cerebral arterial rings. Pathological problems of the arteries which are forming cerebral arterial ring can lead to neurological diseases such as vascular stroke, cerebral infarction or transient ischemic attack. Eleven years old female patient with severe headache taken magnetic resonance angiography. Anterior cerebral artery duplication accompanied by anterior communicating artery aplasia were revealed. Anterior cerebral artery duplication accompanied by anterior communicating artery aplasia is a rare anatomical variation. Magnetic resonance angiography for the detection of this variation is an effective imaging technique. We believe that knowledge of the vascular anatomy and variations in this region will allow to be made effective diagnosis and treatment for clinicians.

Keywords: *Variation, Magnetic resonance angiography Anterior cerebral artery Anterior communicating artery*

Giriş

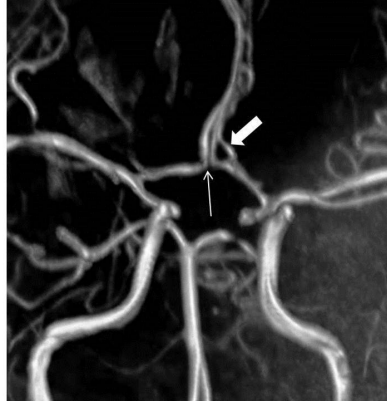
Serebral arterlerin embriyogenezi gebeliğin yaklaşık 5. haftasında başlar. Gebeliğin 5. haftasında, a. carotis interna (ACI)' lar ve bilateral longitudinal nöral arterler olmak üzere iki ana arter mevcuttur. Bilateral longitudinal nöral arterler, vertebroziller sistemi meydana getirirken, arteriyel halkanın anterior kısmı ACI'dan köken alır. Aynı zaman periyodunda ACI, kraniyal ve kaudal bölümler olarak ikiye ayrılır. Bu serebral arter embriyogenezinde önemli bir aşamadır. Kraniyal bölüm, a. cerebri anterior (ACA)'u da içeren arteriyel halkanın anterior kısmını, a. choroidea anterior ve a. cerebri media'yı meydana getirir¹.

Beynin kanlaması subaraknoid boşlukta yer alan ACI ve a. vertebralis'lerden olur. ACI'ların terminal dalları ACA ve a. cerebri media'dır. Klinik olarak, ACI ve dalları beynin anterior dolaşımı olarak adlandırılır. ACA, a.

comminicans anterior (AcomA) ile bağlanırlar. Arteriyel halkanın anterior kısmını, bilateral ACI oluşturur. ACA, beynin medial ve superior yüzeylelerinin büyük bir bölümünü ve frontal lobun polar kısmını kanlandırır ². Serebral arteriyel halkayı oluşturan arterlerin patolojik problemleri, vasküler inme, beyin enfarktı ya da geçici iskemik atak gibi nörolojik hastalıklara yol açabilir. Bu yüzden, bu arterlerin normal anatomisinin bilinmesinin yanında varyasyonlarına da dikkat edilmesi, hastalığın tanısı, seyri ve tedavisi konusunda hem hastalara hem de klinisyenlere büyük kazanımları olacaktır.

Olgu Sunumu

On bir yaşındaki bayan hasta şiddetli baş ağrısının ileri incelemesi için Acıbadem Bursa Hastanesi'ne gönderildi. Fizik bakı ve ayrıntılı nörolojik muayenesinde önemli bir özellik yoktu. Laboratuvar incelemeleri normal sınırlardaydı. Radyoloji Kliniği'nde çekilen kranial MR incelemesi normal olan hastaya vasküler patolojilerin ekartasyonu açısından kranial manyetik rezonans anjiyografi (MRA) yapıldı. Kranial MRA'de, ACA duplikasyonu ve eşlik eden AcomA aplazisi saptandı.



Şekil 1A : Arteria comminicans anterior yokluğu ile birlikte arteria cerebri anterior sinister duplikasyonu. 3D MR anjiyografi görüntüsünde arteria comminicans anterior (ince ok) izlenmemekte ve arteria cerebri anterior sinister duplikasyonu (kalın ok) mevcuttur.

Tartışma ve Sonuç

ACA, ACI'nın en önemli terminal dallarından biri olup serebral hemisferlerin mediali ve frontobazalinin kanlanmasını sağlar. AcomA, her iki ACA arasında bağlantı sağlar ve Willis poligonunda vasküler anomalilerin en sık görüldüğü yerdir ³. ACA'un, AcomA'den sonraki bölümü distal ACA ya da A2 segmenti olarak adlandırılır. En sık görülen distal ACA varyasyonları azygos ACA (%10), distal ACA'in tek kök olarak çıkması (%1,7-4) ve duplikasyondur ⁴. Distal ACA duplikasyonunda ikiden fazla A2 segmenti vardır ve görülme sıklığı %2 ile 13 arasında değişir. Corpus callozum'un embriyonik median arterinin persistansı, duplikasyondan sorumlu tutulmaktadır ⁵. Farklı bir kaynakta ACA duplikasyonu insidansı, otopsi çalışmalarında %4'e kadar çıktığı, konvansiyonel anjiyografi çalışmalarında ise %0,058 oranında görüldüğü tespit edilmiştir. İntrakraniyal arterlerde görülen duplikasyonlar, klinik açıdan önemli olup spesifik semptomlarla ya da diğer patolojilerle ilişkili olabilmekte ve varlığı, santral sinir sistem hastalıklarındaki endovasküler tedavi seçimini etkileyebilmektedir ⁶.

Diğer taraftan multiple AcomA (%4-40), hipoplazi (%3-16) AcomA'de sık görülen varyasyonlar iken AcomA

aplazisi nadirdir ⁴. Bizim olgumuzda distal ACA duplikasyonu AcomA aplazisi ile birliktelik göstermekteydi. Kardile ve ark.'nın yaptıkları kadavra çalışmasında incelemeye alınan 100 kadavranın 8'inde AcomA aplazisi tespit edilmiştir. AcomA aplazisi %0,14 ile %1,14 değişen değerlerine karşılık kendilerinin bulunduğu bu yüksek yüzdelik değer dikkat çekicidir ⁷. CT anjiyografi ile Willis poligonundaki konfigürasyonların değerlendirildiği başka bir makalede, 250 kişilik çalışma grubundaki AcomA yokluğu %22,8 gibi oldukça yüksek bir yüzde ile tespit edilmiştir. Aynı çalışmada, sınıflandırılmayan 10 varyasyondan birisi, olgumuzda bulunan varyasyonlar ile örtüşmektedir ⁸.

ACA ve AcomA'den oluşan anterior serebral vasküler kompleks, Willis poligonun ön yarısını oluşturur. Anevrizmaların sık görüldüğü bir bölge olup, tüm intrakranial anevrizmaların büyük kısmı AcomA anevrizmalarıdır ⁹. Bu nedenle, bu bölgenin hastalıkları ile uğraşan nöroradyologlar ve beyin cerrahları tarafından vasküler anatomisinin ve varyasyonlarının bilinmesi tanı ve tedavinin etkin bir şekilde yapılabilmesine olanak sağlayacağı inancındayız.

Sonuç

ACA duplikasyonuna eşlik eden AcomA aplazisi oldukça nadir görülen bir anatomik varyasyondur. MRA bu varyasyonun saptanmasında etkili bir görüntüleme yöntemidir.

Kaynaklar

1. Niederberger E, et al. Anatomic variants of the anterior part of the cerebral arterial circle at multidetector computed tomography angiography. J Neuroradiol. 2010 Jul;37(3):139-47.
2. Moore KL, Dalley AF. Clinically Oriented Anatomy. 4th Ed. Lippincott Williams-Wilkins, Philadelphia, 1999. Çeviri Editörü: Şahinoğlu K. Kliniğe Yönelik Anatomi. 4. Baskı. İstanbul: Nobel Tıp Kitabevleri; 2007.
3. Ozturk HA, Sanli EC, Kurtoglu Z. Absent anterior communicating artery and varied distribution of anterior cerebral artery. Neurosciences (Riyadh). 2008;13(4):441-4.
4. Weil AG, et al. Angiographic pitfall: duplicated tapered A1 segment of the anterior cerebral artery mimicking an anterior communicating artery aneurysm. Interv Neuroradiol. 2011;17(2):179-82.
5. Taylor R, Connolly ES Jr, Duong H. Radiographic evidence and surgical confirmation of a saccular aneurysm on a hypoplastic duplicated A1 segment of the anterior cerebral artery: case report. Neurosurgery. 2000;46(2):482-4.
6. Zhao HW, Fu J, Lu ZL, Lü HJ. Fenestration of the anterior cerebral artery detected by magnetic resonance angiography. Chinese Medical Journal. 2009;122(10):1139-42.
7. Kardile PB, Ughade JM, Pandit SV, Ughade MN. Variations of anterior communicating artery. J Clin Diagnos Res. 2013;7(12): 2661-4.
8. Klimek-Piotrowska W, et al. Configurations of the circle of Willis: a computed tomography angiography based study on a Polish population. Folia Morphol. 2013;72:293-9.
9. Tao X, et al. Microsurgical anatomy of the anterior communicating artery complex in adult Chinese heads. Surg Neurol. 2006;65(2):155-61.

Sunum Bilgisi

5 - 8 Eylül 2013 tarihinde Samsun'da yapılan 15. Ulusal Anatomi Kongresi'nde poster bildirisi olarak sunulmuştur.

