

Miad Gebelikte Nadir Bir Akut Karın Nedeni; Adneksiyal Torsiyon

Adnexal Torsion; A Rare Reason of Acute Abdomen in Term Pregnancy
Genel Cerrahi

Başvuru: 23.06.2014
Kabul: 14.07.2014
Yayın: 06.08.2014

Yavuz Savaş Koca¹, İhsan Yıldız¹, Ertuğrul Yılmaz²

¹ Süleyman Demirel Üniversitesi Tıp Fakültesi
² Finike Devlet Hastanesi

Özet

Adneksiyal torsiyon nadir bir patolojidir ve gebeliğin son dönemlerinde tanısı zor konulan akut batın tablosu olması nedeniyle önemlidir. Acil servise sağ alt kadranda ağrısı ile başvuran 20 yaşındaki 39 haftalık miad gebe travay başlangıcı tanısı ile takip edilirken akut batın tablosu gelişmesi üzerine acil operasyona alındı. Hastaya sezaryen yapıldı. Torsiyone 7x6 cm'lik sağ adneks, önce detorsiyone edildi ancak dolaşımın gözlenmemesi üzerine sağ salpingo-ooforektomi yapıldı. Kitlenin patolojisi kistadenom olarak rapor edildi.

Anahtar kelimeler: Gebelik, Akut karın Adneksiyal torsiyon

Abstract

Adnexal torsion is a rare pathology; however, it is important being the reason of acute abdomen which is diagnosed with difficulty in term pregnancy. A 20 year-old, term pregnant who admitted to E.R. with right lower quadrant pain had acute abdomen while she was followed with the diagnosis of onset of labour. Cesarean section was performed. Detorsion of the torsioned 7x6 cm right adnexa was performed; however, there was no blood circulation. Thereupon; right salpingo-oophorectomy was performed. Pathology of the mass was reported as cystadenoma. This case is reported to emphasize the necessity of accurate diagnosis of adnexal torsion. Adnexal torsion which causes acute abdomen must be diagnosed and cured quickly considering the lives of the fetus and the mother when occurred in pregnancy.

Keywords: Pregnancy, Acute abdomen Adnexal torsion

Giriş

Akut karın tablosu olarak adneksiyal torsiyon seyrek karşılaşılan bir durumdur. Tüm jinekolojik aciller içerisinde %2,7 oranında görülür¹. Daha çok reproduktif çağıdaki kadınlarda görülen adneksiyal torsiyon; preoperatif olarak zor tanı konulabilen, tuba, over ve komşu yapıları ayrı ayrı veya birlikte tutan acil klinik bir durumdur. Gebelik boyunca 1/5000 insidansda ve sıklıkla 1. trimesterde görülür¹. Vakalar genellikle ani başlayan künt-süreklili veya intermitan, keskin tarzda alt kadranda ağrısı ile başvururlar. Ayırıcı tanıda over kist rüptürü, apandisit, ektopik gebelik rüptürü, pelvik inflematuvar hastalık, intestinal cerrahi patolojiler, ürolitiazis, akut sistit akla gelmelidir². Preoperatif tanıda Doppler ultrasonografi altın standarttır³. Tanı genellikle akut batın nedeniyle yapılan eksploratif laparotomide konulur. Tanı ve tedavide gebelik zarar görmemeli, fetus olumsuz etkilenmemelidir. Ayrıca reproduktif çağıdaki kadına fertilitate açısından zarar verilmemelidir⁴.

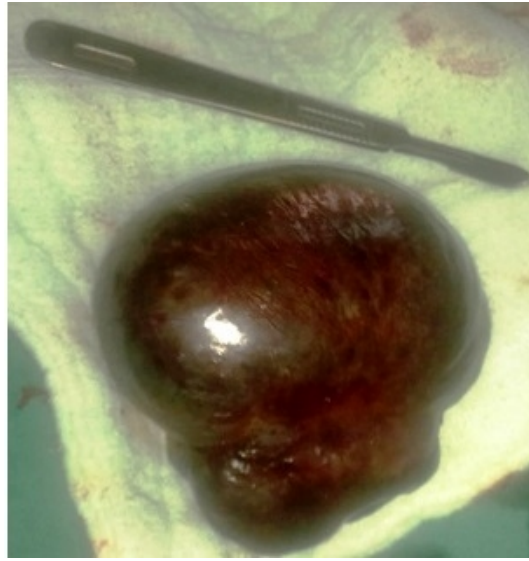
Bu yazıda, adneksiyal torsiyon tanısı alan otuz dokuz haftalık miad bir gebe sunuldu.

Olgu Sunumu

Sorumlu Yazar: Yavuz Savaş Koca, Süleyman Demirel Üniversitesi Tıp Fakültesi
Süleyman Demirel Üniversitesi Tıp Fakültesi EAH Genel Cerrahi Kliniği
yavuzsavaskoca@gmail.com

Akut karın tablosuyla acil servise kabul edilen 20 yaşında ilk gebeliğinin 39. haftasındaki gebenin fizik incelemesinde sağ alt kadranda hassasiyet ve defans mevcuttu. Beyaz küre 12500 /mm³ olması dışında diğer laboratuvar değerleri normaldi. Obstetrik ultrasonografide plasenta ön duvar lokalizasyonda AFI: 74 mm, BPD: 91 mm 38 hafta, FL: 70 mm 37 hafta, AC: 347 mm 38+ 4/7 hafta ölçümlerinde ve batında minimal serbest mayi izlendi.

Hasta travay başlangıcı ön tanısı ile takip edilirken, non-stress test (NST)'inde kontraksiyonların düzensiz seyretmesi, servikal açıklıkta ilerleme olmaması, karın ağrısının şiddetlenmesi ve fizik incelemesinde defans, hassasiyetin artması ve rebound gelişmesi üzerine genel cerrahi görüşü istendi. Genel cerrahi tarafından hasta akut karın (perfore apandisit, pelvik apse) ön tanısı ile acil olarak laparotomiye alındı. Explorasyonda sağ over 7x6 cm çapında nekrotik görünümde torsiyone idi. Sezaryen yapıldı. Apgar skoru 9, 3100 gr sağlıklı erkek bebek doğurtuldu. Detorsiyone edilen over dokusunda renk değişimi olmaması ve nekrotik görünümünün devam etmesi üzerine, nekrotik over dokusu ve kitle eksize edildi (Şekil 1).



Şekil 1 : Adneksiyal kitle

İzleminde komplikasyon görülmeyen hasta, postoperatif 4. günde taburcu edildi. Patolojik tanı over konjesyonu, benign kistik oluşum, kistadenom olarak rapor edildi.

Tartışma ve Sonuç

Adneksiyal torsiyon %70-80 reproduktif kadınlarda görülebilen akut klinik bir tablodur ¹. Reproduktif yaş grubunda ve menstrüel siklusun yumurtlama sonu fazında akut karın tablosuyla gelen bir hastada, adneksiyal torsiyon akla gelmelidir. Fatal sonuçlanabilmesine karşın erken girişimde bulunulduğunda, hastanın üretken potansiyeli ve fetüs korunabileceğinden tanı ve tedavide erken davranmak gerekir. Genellikle over torsiyonlarına tuba eşlik ettiği için, literatürde daha çok adneksiyal torsiyon olarak tanımlanmaktadır ². Adneksiyal torsiyonu olan hastaların yaklaşık olarak %20'si gebedir. Gebeliğin 1. trimesteri ve 2. trimesterin erken dönemlerinde daha çok görülmesine rağmen, adneksiyel torsiyon gebeliğin herhangi bir döneminde oluşabilir. Bu durum 2. trimesterde nadirdir ve 3. trimesterde olması ise istisnadır ⁴. Sağ adneksin torsiyonu daha çok görülür ⁵. Olgumuz miad gebe ve sağ adneksiyal torsiyonu oluşmuş idi.

Hastaların başvuru yakınmaları kasık ve alt kadranda ağrıdır. Ağrı genellikle son 1-2 günde ani olarak başlayan, lokalize edilebilen, sürekli karakterdedir. Bulantı ve kusma tabloya eşlik edebilir. Fizik muayenede lokalize

peritonit bulguları olan hassasiyet, defans ve rebound saptanır⁶. Bizim olgumuzda da sağ alt kadranda hassasiyet ve defans mevcuttu. Adneksiyal torsiyon çok sık olarak karşımıza çıkmamakla birlikte, tanı ve tedavide gecikme, over nekrozu, apse, peritonit ve sepsis gibi ciddi klinik sorunlara yol açar. Bu nedenle gebelikle birlikte olan akut karının ayırıcı tanısında bu olasılık göz önünde bulundurulmalıdır⁷. Olgumuz ilk etapta normal doğum sancısı olarak değerlendirilmiş, takiplerinde defans ve hassasiyetin artması üzerine genel cerrahi görüşü alınarak, akut batın olduğu düşünülüp, operasyona alınmıştır.

Pelvik ultrasonografi (USG), Doppler, bilgisayarlı tomografi, manyetik rezonans görüntüleme tanıda kullanılan görüntüleme yöntemleridir. Bu yöntemler içerisinde hızlı uygulanabilirlik ve düşük maliyet ile pelvik USG ile Dopplerin kullanımı adneksiyal torsiyon tanısını kolaylaştırmıştır. Adneksiyal torsiyon tanısı ile ilişkili sonografik bulgular; belirgin şekilde solid görülen over, tek taraflı over büyümesi, over çevresinde kistik yapılar, belirgin stromal ödem, pelvik sıvı ve overde azalmış veya olmayan Doppler akımıdır. Doppler akımının olmaması venöz ve arteriyel oklüzyonu gösterse de akımın olması torsiyon tanısını ekarte ettirmez⁸. Bugün için adneksiyal torsiyonların preoperatif kesin tanısında kullanılabilir, tam güvenilir bir tanısal yöntem bulunmamakta, kesin tanıya ancak cerrahi operasyon esnasındaki bulgularla ulaşılabilmektedir. Olgumuzda da tanı peroperatif ekplorasyonda konuldu.

Over kaynaklı 6 cm'den küçük, ultrasonografik olarak benign karakterde görülen kistik yapılar spontan rezolüsyona gidebilir. Korpus luteum kistleri 12-16. haftalar arasında spontan geriler. 10 cm'den büyük kistik yapılar artmış malignite riski, torsiyon ve rüptür riski sebebiyle rezektü edilmelidir. 5 ile 10 cm arasındaki kistlerde yaklaşım tartışmalıdır. Eğer kist septalı, nodüler, papiller çıkıntılı veya solid komponente sahipse rezeksiyon önerilir. Basit kistik yapıdaki kistler ise seri ultrasonografilerle takip edilebilir. Yine de bu basit kistik yapılarda da torsiyon, rüptür ve enfeksiyon sebebiyle acil laparotomiye % 50'ye varan oranlarda ihtiyaç duyulabilir⁹. Tanı konulmuş olduğunda dokuların nekrozunu, erken travmayı, perinatal ve maternel mortaliteyi önlemek için, torsiyone adneksiyal kitlelere erken cerrahi müdahale gerekir. Bu olgularda laparoskopik yaklaşımla daha az postoperatif ağrı, kısa hospitalizasyon süresi ve daha iyi hasta konforu sağlanmaktadır. Özellikle laparoskopi deneyiminin artması ve deneyimli cerrahlar sayesinde bu yaklaşım giderek yaygınlaşmaktadır. Günümüzde cerrahi müdahalede laparoskopik yaklaşım tercih edilen yöntemdir. Laparoskopinin 3. trimesterde dahi güvenli olduğunu gösteren çalışmalar vardır¹. Ancak gebelik haftası ilerledikçe laparoskopide zorlukların yaşanacağı da aşikardır⁸. Olgumuzda peroperatif adneksiyal torsiyon tanısı konulamadığı ve eş zamanlı sezaryen planıldığı için laparotomi operasyonu tercih edildi. Detorsiyon tedavi şeklidir². Ancak adneksin detorsiyonu sonrası kan akımı düzelmeyen ve nekroze olmuş overlerde oofektomi gerekmektedir⁹. Bizim olgumuzda da önce over detorsiyone edildi ancak dokudaki kanlanmada düzelme ve renk değişikliği olmadığı için salpingo-oofektomi yapıldı.

Sonuç olarak, teknolojik gelişmelere rağmen adneksiyal torsiyon tanısını koymak, özellikle son trimesterdeki gebelerde oldukça güçtür. Tanı konulması güç olan adneksiyal torsiyon, organ kaybına ek olarak fetus kaybına da sebebiyet verebileceği için akılda tutulması gereken jinekolojik acillerden biridir.

Kaynaklar

1. Silja A, Gowri V. Torsion of a normal ovary in the third trimester of pregnancy: a case report. J Med Case Rep. 2008;2:378. doi: 10.1186/1752-1947-2-378.
2. Hoover K, Jenkins TR. Evaluation and management of adnexal mass in pregnancy. Am J Obstet Gynecol. 2011;205(2):97-102.
3. Kumari I, Kaur S, Mohan H, et al. Adnexal masses in pregnancy: a 5-year review. Aust N Z J Obstet Gynaecol. 2006;46(1):52-4.
4. Born C, et al. Diagnosis of adnexal torsion in the third trimester of pregnancy: a case report. Abdom Imaging. 2004;29:123-7. doi:10.1007/s00261-003-0079-x

5. Chang SD, et al. Surgical intervention for maternal ovarian torsion in pregnancy. Taiwan J Obstet Gynecol. 2011 ;50(4):458-62. doi: 10.1016/j.tjog.2011.10.010.
6. Huchon C, Fauconnier A. Adnexal torsion: a literature review. Eur J Obstet Gynecol eprod Biol 2010;150(1):8-12.
7. Smorgick N, et al. Torsion of normal adnexa in postmenarcheal women: can ultrasound indicate an ischemic process? Ultrasound Obstet Gynecol. 2008 31:338–41. doi:10.1002/uog.5194
8. Yoldemir T. Succesfull management of ovarian torsion during ART pregnancies: First and second trimester approaches. Causapedia. 2012;1:126-34.
9. Leiserowitz G. Managing ovarian masses during pregnancy. Obstet Gynecol Surv. 2006;61(7):463-70.

Sunum Bilgisi

19. Ulusal Cerrahi Kongresi, 16-20 Nisan, 2014'de PS-0131numarası ile poster sunum olarak sunulmuştur.