

Vitello-umbilikal Bantlı Meckel Divertiküllü Hastada İntestinal Obstrüksiyon: Olgu sunumu

Intestinal Obstruction due to Vitello-umbilical band with Meckel's
Diverticula: Case report
Genel Cerrahi

Başvuru: 07.03.2014
Kabul: 14.03.2014
Yayın: 10.04.2014

Cemalettin Koç¹, Bora Barut¹, Volkan İnce¹

¹ İnönü Üniversitesi Tıp Fakültesi

Özet

Meckel divertikülü (MD) ince bağırsağın en sık rastlanan doğumsal anomalisi olup, olguların %10'unda fibröz bir vitello-umbilikal band, divertikülün ucunu göbeğe birleştirirken, geri kalan vakalarda divertikülün ucu serbestçe hareketlidir. Bu tür olgularda bu band nedeniyle internal herniasyon gelişerek intestinal obstrüksiyona neden olmaktadır. Bu çalışmada, 17 yaşında vitello-umbilikal bantla bağlı MD'li erkek hastada, internal herniasyon olmadan, ince barsak mezosuyla MD tabanı arasındaki adezyonun neden olduğu intestinal obstrüksiyon ve cerrahi tedavisi sunulmaktadır.

Anahtar kelimeler: *Omfalomezenterik, Band Meckel divertikülü*

Abstract

Meckel's diverticulum of the small intestine is the most common congenital anomaly, in 10 % of cases, a fibrous band vitello-umbilical, combining the hub end of the diverticulum, while the remaining cases the tip of the diverticulum is moving freely. In such cases, due to the band , internal herniation is developed and it causes to intestinal obstruction. In this study,surgical treatment of 17 years old male patient's-,tied with vitello-umbilical tape-Meckel's diverticulum, without internal hernias and intestinal obstruction which is caused by adhesion between small bowel mesentery and base of the Meckel's diverticulum are presented.

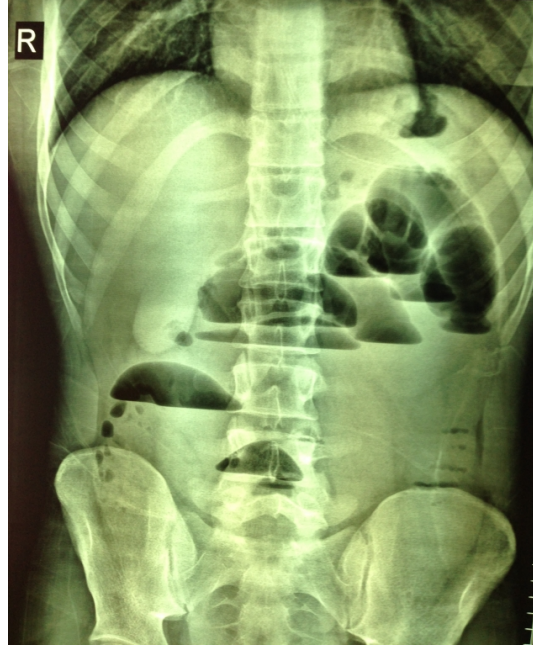Keywords: *Omfalomezenterik, Band Meckel's diverticulum*

Giriş

İnce barsak tıkanıklığı cerrahi acillerin yaygın nedenlerinden biridir. Omfalomezenterik duktus kalıntısının neden olduğu ince barsak tıkanıklığı olgusu oldukça nadir olup çoğunlukla Meckel divertikülü (MD) olmaya eğilimli olmakla beraber, daha nadir olarak patent omfalomezenterik duktus olarak kendini gösterir ¹. Gastrointestinal sistemin en sık anomalisi %2 görülme sıklığıyla MD olup, ileoçekal valften 100 cm proksimalindeki ileumda yerleşir ². Olguların %10'unda fibröz bir vitello-umbilikal band, divertikülün ucunu göbeğe birleştirirken, geri kalan vakalarda divertikülün ucu serbestçe hareketlidir. Komplikasyon gelişmediği sürece asemptomatik olan bu hastalık erişkinlerde en sık intestinal obstrüksiyonla seyrederek ve obstrüksiyonun ana kaynağı mezodivertiküler banda bağlı internal herniasyondur. Omfalomezenterik duktus kalıntıları asemptomatik seyrederek ancak genelde çocukluk çağında olmak üzere (<4 yaş) bağırsak tıkanıklığı, karın ağrısı, melena, umbilikal fitik ya da umbilikal akıntı gibi sorunlarla karşımıza çıkarlar. Görülme sıklığı erkek ve kadınlarda eşit olmasına rağmen, erkeklerde daha belirgin semptomlara neden olurlar ³. Preoperatif olarak komplikasyon gelişmemiş MD olgularında, tanısının konması oldukça zordur. MD semptomsuz olup tesadüfen saptanabileceği gibi yaşamı tehdit eden çok ağır klinik tablolara neden olabilen komplikasyonlar ile de karşımıza çıkabilir. Bu çalışmada, daha önce karın ameliyatı geçirmemiş, vitello-umbilikal band ile göbeğe bağlı MD'li hastada, internal herniasyon olmadan, MD'nin hemen distalindeki intestin ansında mezodivertiküler adezyonun sebep olduğu, intestinal obstrüksiyon gelişen 17 yaşındaki hastanın cerrahi tedavisi sunulmaktadır.

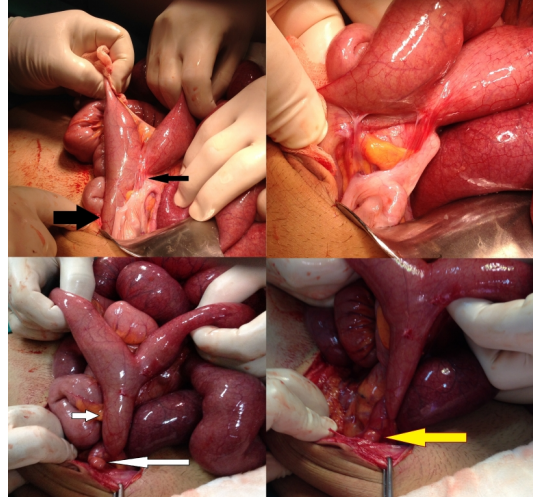
Olgu Sunumu

Üç gündür gaz-gayta deşarjı olmayan 17 yaşındaki erkek hasta acil polikliniğine başvurdu. Hastanın öyküsünde, geçirilmiş karın cerrahisi olmadığı ve 1 ay önce benzer şikayetlerle hospitalize edilip, nazogastrik (NG) dekompresyon, rektal lavman vs. non-operatif tedavi ile taburcu edildiği öğrenildi. Karın muayenesinde bağırsak sesi yoktu. Distansiyon ve hassasiyet mevcutken, rebound ve defans saptanmadı. Rektum, digital muayenede, boş olarak tespit edildi. Ayakta direkt karın grafisinde hava sıvı seviyeleri mevcut olan hastanın (Şekil 1), karın ultrasonografisinde (USG) batın alt kadranda barsak ansları arasında serbest sıvı olup, aperistaltik ansların çapı 4 cm'ye ulaşmaktaydı. Karın tomografisinde de USG ile aynı bulgular saptandı.



Şekil 1 : Başvuru anındaki ayakta direkt karın grafisinde hava sıvı seviyeleri

Laboratuvar tetkiklerinde, lökositozu $18,7 \times 10^3/\text{mL}$, BUN: 33 mg/dL, kreatin: 0,9 mg/dL, Na: 142 mEq/L, K: 4,8 mEq/L olan hasta, intestinal obstrüksiyon tanısıyla hospitalize edilerek, oral alımı kesildi, NG dekompresyon ve rektal lavman tedavisi başlandı. Hastaneye yatışının 2. gününde NG dreninden 500 ml/gün intestinal içerik gelen, gaz-gaita çıkışı olmayan, karın distansiyonu ilerleyen hasta acil şartlarda ameliyata alındı. Ameliyatta, ileoçekal valfin 70 cm proksimalinde, fibröz band ile umbilikusa bağlı MD ve divertikülün tabanı ile ileum mezosu arasında oluşan (apendiks ve çekumada yapışmış) bir yapışıklığın ileuma bası yaptığı ve obstrüksiyona yol açtığı görüldü. MD ve umbilikus arasındaki band içerisinde internal herniasyon saptanmadı (Şekil 2).



Şekil 2 : Ameliyat görüntüleri. a) ince bağırsak mezosu ile Meckel divertikülü arasında uzanan ve apendiks ve çekumuda tutan adezyonun sebep olduğu obstrüksiyon b)adezyolizis c-d) Adezyolizis sonrası Meckel divertikülü ve vitello-umbilikal band görünümü.

Operasyon sırasında yapışıklık giderildi, vitello-umbilikal band MD ile birlikte eksize edildikten sonra oluşan ince bağırsaktaki ve umbilikustaki açıklıklar primer onarıldı ve apendektomi yapıldı. Postop 3. gün gaz-gayta deşarjı olan hasta postoperatif 7. gün şifa ile taburcu edildi. Patoloji sonucu, tam kat ince bağırsak dokusu ile birlikte omfalomezenterik kanal artığı ve regüler apendiks olarak raporlandı.

Tartışma ve Sonuç

Meckel divertikülü %1-3 görülme sıklığıyla, en sık görülen konjenital gastrointestinal anomalisidir⁴. Gebeliğin 7-8. haftalarında kapanması gereken omfalomezenterik kanalın kapanmaması sonucu oluşmaktadır. Fabricius Hildanus tarafından 1598 yılında tanımlandıktan sonra, 1809 yılında Johann Friedrich Meckel tarafından anatomisi ve embriyolojisi tanımlanmıştır. Erkeklerde kadınlardan iki kat daha fazla görülmektedir. Genellikle 2 yaşından önce semptomatik hale gelmektedir. Komplikasyonlar ise daha çok 20 yaşından önce ortaya çıkmaktadır. Klinik, yaşla birlikte değişmektedir ve yaşla birlikte komplikasyon oranı da artmaktadır⁵. Yirmi yaşın altındaki hastalarda en önemli komplikasyon kanama iken, ileri yaşlarda özellikle 40 yaşından sonraki dönemde en önemli komplikasyon tıkanmadır^{6,7}. Fibröz bant ile beraber veya tek başına görülen MD'leri tüm omfalomezenterik duktus anomalilerinin %90'ını oluşturur⁸. Olgumuzda fibröz bant ile bağlı MD vardı ancak obstrüksiyon nedeni internal herniasyon değil, mezodivertiküler adezyonun basısı nedeniyleydi. MD'ünün diğer bir komplikasyonu kanamadır. Kanama çocuk yaş grubunda taze kan ya da çilek rengi dışkılama ile ortaya çıkarken, erişkin yaş grubunda melena ve karında ağrıyla ortaya çıkar⁸. Literatür incelendiğinde, 1967 ve 1968'de yapılmış olan çalışmalar sonucunda, okul çağında tespit edilen olguda yaşam boyunca komplikasyon geliştirme oranını % 4,2 olarak bildirirken yaşlılıkta bu oranın % 0' lara kadar gerilediğini rapor edilmiş ve laparotomi sırasında ince bağırsakların mutlak incelemesini ve tespit edilen olgularda elektif divertikülektomi önerilmiştir^{9,10}. Günümüzde de halen bu yaklaşım geçerliliğini korumaktadır.

Sonuç

İntestinal obstrüksiyonla başvuran, geçirilmiş karın cerrahisi öyküsü olmayan genç hastalarda, vitello-umbilikal bant ile bağlı MD ve/veya divertikül tabanında oluşan yapışıklıkların obstrüksiyona neden olabileceği akılda

tutulmalıdır.

Kaynaklar

1. Cartanese C, et al. Intestinal obstruction caused by torted gangrenous Meckel's diverticulum encircling terminal ileum. *World J Gastrointest Surg.* 2011; 27: 3: 106-9.
2. Williams R S. Management of Meckel's diverticulum. *Br. J.Surg.* 1981; 68: 477-480.
3. Markogiannakis H, et al. Persistent omphalomesenteric duct causing small bowel obstruction in an adult. *World J Gastroenterol.* 2007; 13: 2258-60.
4. Perlman JA, Hoover HC, Safer PK. Femoral hernia with strangulated Meckel's diverticulum (Littre's hernia). *Am J Surg.* 1980; 139: 286-9.
5. Pinerio A, et al. Surgical management and complications of Meckel's diverticulum in 90 patients. *Eur J Surg.* 2002; 168:8-12
6. St-Vil D, et al. Meckel's diverticulum in children: a 20-year review. *J Pediatr Surg.* 1991; 26: 1289-92.
7. Yahchouchy EK, Marano AF, Etienne JCF, Fingerhut AL. Meckel's diverticulum. *J Am Coll Surg.* 2001; 192:658-62.
8. Turgi'un D, Barnck J. Meckel's diverticulum. *Am J Gastroenter.* 1990; 85: 777-781.
9. Schlicke CP, Johnston EW. Experiences with Meckel's diverticulum. *Surg Gynecol Obstet.* 1968; 126: 91-3.
10. Root BT, Baker CP. Complications associated with Meckel's diverticulum. *Am J Surg.* 1967; 114: 285-8.