

Post Travmatik Pnömooperikardiyum, Subkutan Amfizem, Pnömotoraks ve Pnömomediastinum Olgusu

A Case of Post Traumatic Pneumopericardium, Subcutaneous Emphysema, Pneumothorax and Pneumomediastinum
Acil Tıp

Başvuru: 24.10.2013
Kabul: 08.02.2014
Yayın: 06.03.2014

Ahmet Tuğrul Zeytin¹, Mehmet Suat Patlakoglu¹, Nail Sirek², Kudret Alan³, Tayfun Aydın¹

¹ DPÜ Kütahya Evliya Çelebi Eğitim ve Araştırma Hastanesi

² DPÜ Evliya Çelebi Eğitim ve Araştırma Hastanesi

³ Özel Kütahya Anadolu Hastanesi

Özet

Pnömooperikardiyum, intratorasik beklenmedik basınç artışı ve alveol hasarı ile ilişkili nadir görülen bir durumdur. Genellikle kendi kendini sınırlar ancak tansiyon pnömooperikardiyum ve kardiyak tamponad gelişebileceğinden hayatı tehdit edebilir. Bu yazımızda, motorlu taşıt kazası sonrasında pnömooperikardiyum, subkutan amfizem, pnömotoraks ve pnömomediastinum gelişen bir hastayı tanımladık. Acil Servis doktorları toraks travması ve şok bulguları olan olgularda bu nadir görülen durumu akıllarına getirmelidirler.

Anahtar kelimeler: Pnömooperikardiyum, Travma

Abstract

Pneumopericardium is a rarely observed situation. This is associated with unexpected increase in intrathoracic pressure and damage in alveoli. It commonly limits itself but it can be lifethreatening because of developing tension pneumopericardium and cardiac tamponade. In this case report we describe a patient of traumatic pneumopericardium, subcutaneous emphysema, pneumothorax and pneumomediastinum after a motor vehicle accident. Emergency physicians should realize this rarely seen circumstance in thoracic trauma patients and the patients who were in shock.

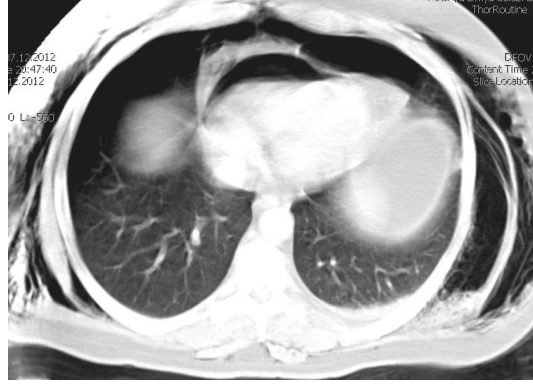
Keywords: Pneumopericardium, Trauma

Giriş

Toraks travmaları gün geçtikçe artmakta ve sıklığı kafa ve ekstremitelerden sonra üçüncü sırada gelmektedir ¹. Erişkinlerde pnömooperikardiyum nadir rastlanan bir durum olup, genellikle künt göğüs travmaları sonrası ve pnömotoraks veya pnömomediastinum ile birlikte görülmektedir ².

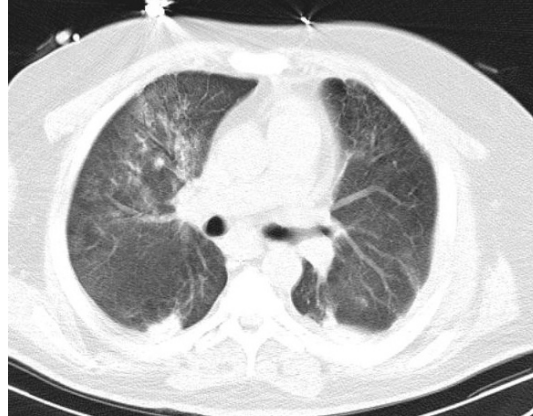
Olgu Sunumu

Kırk bir yaşında erkek, araç içi trafik kazası nedeniyle acil servise getirildi. Olguda kan basıncı: 140/80 mmHg, nabız 140/dk, solunum sayısı : 24/dk, sPO2:85% olarak saptandı. Fizik muayenede bilinç konfüze, Glasgow Koma Skala Skoru: 9 (E2M5V2), her iki hemitoraksta yaygın cilt altı amfizemi mevcuttu. Dinlemekle solunum sesleri her iki akciğerde azalmıştı ve kalp sesleri derinden geliyordu. Diğer sistem muayenelerinde, sol üst ekstremitelerde deformite mevcuttu. Toraks bilgisayarlı tomografisinde(BT) solda çoklu kot kırığı, iki taraflı yaygın cilt altı amfizem ve pnömotoraks, pnömomediastinum ve en geniş yeri 14 mm olan pnömooperikardiyum saptandı (Şekil 1).



Şekil 1 : Toraks bilgisayarlı tomografi görüntüsü: Subkutan amfizem, pnömotoraks, pnömomediastinum ve pnömoperikardiyum

Hasta entübe edildi. Hastaya iki taraflı göğüs tüpü takıldı. Tüp torakostomi sonrasında elektrokardiyografi (EKG)'sinde sinüs taşikardisi saptandı. Yatak başı EKG'de hava artefaktı nedeniyle değerlendirilebildiği kadarıyla perikardiyal sıvı saptanmadı. Takibinde hastanın yoğun bakım ünitesine yatışı yapıldı. Bu sürede hastanın pnömoperikardiyumunda artış saptanmayıp pnömoperikardiyum için takip dışında spesifik bir tedavi uygulanmamıştır. Yatışının 18. gününde her iki akciğer ekpanse, pnömomediastinum ve pnömoperikardiyum kaybolmuş, cilt altı amfizem minimal düzeye gerilemişti (Şekil 2).



Şekil 2 : 18. gün toraks bilgisayarlı tomografi görüntüsü: Gerilemiş subkutan amfizem, pnömotoraks, pnömomediastinum ve pnömoperikardiyum

Tartışma ve Sonuç

Toraks travmaları, oksijenizasyonun bozulması nedeni ile diğer sistemleri de etkilemekte ve özellikle 20-40 yaş arasında travmaya bağlı ölümlerin önemli bir kısmını oluşturmaktadır¹. Pnömooperikardiyum, intratorasik basınçta ani artış ve alveol hasarı ile oluşan nadir görülen bir durumdur². Çoğunlukla kendini sınırlamakla birlikte nadiren tansiyon pnömoperikardiyuma ve kardiyak tamponada neden olabilir³. Pnömooperikardiyum olgularının %37'sinde tansiyon pnömoperikardiyum geliştiği bildirilmiştir⁴. Başlangıçta pnömoperikardiyum olgularında tansiyon pnömoperikardiyum oluşmasa da, maske valf ventilasyonu veya entübasyon ve mekanik ventilasyon

sonucunda hava plevral boşluk veya rüptüre olmuş olan alveolden perikardiyal boşluğa geçmeye zorlanır ve bu da tansiyon pnömoperikardiyum oluşmasına neden olur ².

Pnömoperikardiyum tanısı çok açık değildir. Açıklanamayan hipotansiyon varlığında, ekokardiyografi veya BT gibi ileri inceleme gerektirir ⁴. Pnömoperikardiyum tanısı düz radyografilerde konulabilir ise de, göğüs grafilerinin perikardiyal ve kardiyak yaralanmalardaki yararlanımı sınırlıdır. Pnömotoraks, hemotoraks ve akciğer kontüzyonu gibi diğer yaralanmaları göstermede daha efektifirler. Pnömediastinum ve medial pnömotoraksın direkt grafilerde pnömoperikardiyumdan ayrılması güçtür ⁵. BT, pnömoperikardiyum ve eşlik eden patolojileri değerlendirmede oldukça hassas bir görüntüleme yöntemidir ². Bu nedenle künt göğüs travması olan her hastaya rutin toraks BT önerilmektedir ⁶.

Pnömoperikardiyum genellikle kendini sınırlar ve ek tedavi gerektirmez. Entübasyon ihtiyacı olan pnömoperikardiyum hastalarında profilaktik perikardiyal dekompresyon önerilse de, sadece pnömoperikardiyuma pnömotoraks eşlik ediyorsa, profilaktik dekompresyon yapılmasını, aksi halde hastaya yakın gözlemde bulunulmasını öneren çalışmalar da mevcuttur ³. Ancak paradoksal nabız, hipotansiyon, taşikardi, azalmış kalp sesleri, düşük voltaj EKG, artmış santral venöz basınç gibi bulgularda kardiyak tamponad düşünülmelidir ². Bu durumda, hastaya acil perikardiyosentez uygulanmalı ve kesin tedavi olarak da cerrahi perikardiyal dekompresyon ve drenaj için de perikardiyal pencere girişimleri yapılmalıdır ³.

Özellikle, beraberinde akciğer kontüzyonu bulunan ve entübasyon ihtiyacı olan hastalar, artmış ventilasyon basıncı nedeniyle tansiyon pnömoperikardiyum oluşmasına meyillidir. Kardiyak tamponad riski nedeniyle tüm pnömoperikardiyum hastaları yoğun bakıma yatırılıp takip edilmelidir ².

Sonuç olarak, künt göğüs travması geçiren ve şok bulguları olan hastalarda, Acil Servis doktorlarının, hayatı tehdit eden ve nadir görülen pnömoperikardiyumu, tansiyon pnömoperikardiyumu ve kardiyak tamponadayı akıllarında tutmaları ve bunların tedavilerine aşına olmaları gerekir.

Kaynaklar

1. Leblebici İH, Kaya Y, Koçak AH. Göğüs travmalı 302 olgunun analizi. Turkish J Thorac Cardiovasc Surg 2005;13(4):392-396
2. Ladurner R, et al. Pneumopericardium in blunt chest trauma after high-speed motor vehicle accidents. Am J Emerg Med. 2005 Jan;23(1):83-6.
3. Tokur M, Ergin M. Traumatic tension pneumopericardium. JAEMCR 2012; 3(2): 66-7
4. O'Connor JV, Scalea TM. Tension pneumopericardium after blunt thoracic trauma. Ann Thorac Surg. 2010 Nov;90(5):1713.
5. Adams A, et al. A pictorial review of traumatic pericardial injuries. Insights Imaging. 2012 Aug;3(4):307-11.
6. Exadaktylos AK, et al. Do we really need routine computed tomographic scanning in the primary valuation of blunt chest trauma in patients with "normal" chest radiograph? J Trauma 2001;51:1173- 6.

Sunum Bilgisi

Bu olgu 9. Ulusal Acil Tıp Kongresinde poster sunumu olarak sunulmuştur.