

Nadir Bir Akut Karın Sebebi Jejunal Divertikül Perforasyonu: Olgu Sunumu

A Rare Cause Of Acute Abdomen Perforation of Jejunal Diverticulum:
Case Report
Genel Cerrahi

Başvuru: 06.03.2013
Kabul: 15.04.2013
Yayın: 29.05.2013

Ömer Topuz¹, Halil Mert Bahadır¹, Hasan Dirik¹, Talha Sarıgöz¹, Tamer Ertan¹

¹ Kayseri Eğitim ve Araştırma Hastanesi

Özet

İnce barsak divertikülozisi çok nadir görülür ve genellikle asemptomatik seyreder. Biz Acil servise karın ağrısı ile başvuran , ayakta direk batın grafisinde diyafram altında serbest hava ve batın muayenesinde akut batın olan , operasyonda komplike ince barsak divertikülozisi ve divertikül perforasyonu tanısı alan bir hastayı tartışmayı hedefledik.

Anahtar kelimeler: *Jejunum, Divertiküloz Perforasyon Akut karın*

Abstract

Small intestine diverticulosis is a rare disease which is usually asymptomatic. We aim to discuss A patient, who attended to emergency department with a history of abdominal pain, on abdominal x-ray displayed subdiaphragmatic air, was diagnosed with small intestine diverticulosis and diverticulum perforation during exlatory surgery.

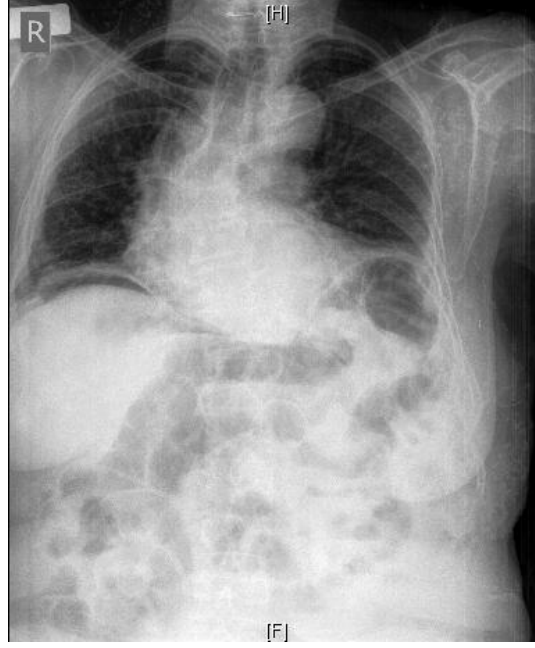
Keywords: *Jejunum, Diverticulosis Perforation Acute abdomen*

Giriş

İnce barsak divertikülleri çok nadir görülür ve genellikle asemptomatik seyretemeleri nedeniyle tesadüfen tanı konulur. Görülme sıklığı yaşla birlikte artar¹. Toplumda görülme oranının %1 olduğu düşünülen bu hastalık, tesadüfen başka bir hastalık için yapılan laparotomi sırasında veya nadiren görülen acil cerrahi girişim gerektiren komplikasyonları nedeniyle tespit edilebilmektedir². Konjenital veya kazanılmış olabilirler. Konjenital divertiküle örnek olarak Meckel divertikülü verilebilir. Kazanılmış divertiküllerin etyolojisinde çoğunlukla ince barsak motilite bozuklukları sonucunda artmış intraluminal basınç sorumludur. Jejunoileal divertiküller çoğunlukla asemptomatik olmalarına rağmen nadiren kanama,obstrüksiyon veya perforasyona yol açarak akut karın tablosu oluşturabilirler^{3,8}. Tanıda gecikme morbidite ve mortaliteyi artıran önemli bir nedendir. Bu sebeple, acil servise akut karın tablosuyla başvuran ve komplike jejunoileal divertikülozis tanısıyla opere edilen 80 yaşında kadın hastayı olgu sunumu olarak tartışmayı amaçladık.

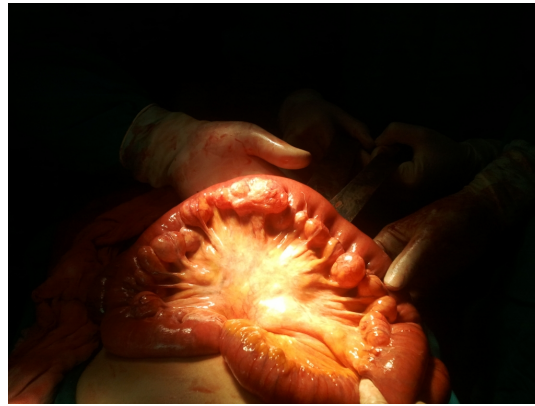Olgu Sunumu

Acil servise aniden başlayan karın ağrısı şikayetiyle başvuran 80 yaşında kadın hastanın özgeçmişini sorgulandığında, dönem dönem konstipasyon şikayeti olduğu öğrenildi. Daha önce laparoskopik kolesistektomi, total tiroidektomi, appendektomi ameliyatları olduğunu ve hipertansiyon hastası olduğunu belirten hastanın fizik muayenesinde TA:130/80 mmhg Nabız:86/dk SS:17/dk Ateş:36.6° C ölçüldü. Karın muayenesinde yaygın hassasiyet, rebound ve defans bulguları mevcuttu. Rektal tuşede patoloji yoktu. Laboratuvar değerleri WBC: 14.100 HGB:13.4 g/dl PLT:227.000 ölçüldü. Direk karın grafisinde diyafram altı serbest hava görüntüsü mevcuttu(Şekil 1a).



Şekil 1A :ADBG Görüntüsü

Acilen operasyona alınan hastanın yapılan laparotomisinde, yaklaşık 80 cm lik jejunoleal barsak segmentinin mezenterik yüzünde en büyüğü 4 cm boyutunda ölçülen divertiküler lezyonlar görüldü(Şekil 1b).



Şekil 1B :Multipl Divertiküller

Bu divertiküllerin birisinde perforasyon olduğu ve mezenterde inflamasyon ve ödeme yol açtığı tespit edildi. Etkilenen barsak segmenti rezeke edilerek uç uca anastomoz yapıldı. Takiplerinde postop 3. gün gaz-gayta deşarjı olan hastaya 4. gün oral gıda başlandı. Gelen olmayınca 5. gün batın dreni çekilen hasta postop 6. gün sorunsuz taburcu edildi.Patolojik incelemede sadece mukoza ve submukoza içeren divertikül dokusu rapor edildi.

Tartışma ve Sonuç

Jejunal divertikülozis ilk olarak 1794 te Somerling ve 1807 de Astley Cooper tarafından tanımlanmıştır⁴. Genellikle mezenterik yüzde görülen ve sadece mukoza ve submukoza herniasyonu sebebiyle yalancı olarak adlandırılan bu divertiküller kas tabakalarına damarların giriş yaptığı yerlerde oluşurlar. İnce barsak divertikülozisi genellikle yaşlılarda ve kısmen erkeklerde daha sık görülür⁵. Jejunal divertiküller genelde asemptomatiktir. Ancak neden olduğu barsak fonksiyon bozukluğuna bağlı karında rahatsızlık hissi, malabsorbsiyon, divertikülit, enterolite bağlı intestinal obstrüksiyon, hemoraji ve bizim sunduğumuz vakada olduğu gibi perforasyon ile de karşımıza çıkabilmektedir⁶. Nadir görülen bir klinik durum olması ve tanısal zorluklar tedavide gecikmeye sebep olabilir. Kontrastlı ince barsak grafileri, bilgisayarlı batın tomografisi gibi

görüntüleme yöntemleriyle tesadüfen saptanabilir veya laparotomide akut karın tablosunun sebebi olarak ortaya çıkabilirler. Perforasyonda sadece ameliyat öncesi tanı değil, ameliyatta da tanı koymada problem yaşanabilir. Divertiküller jejunumun mezenterik yüzünde olduğundan mezenterik yağ dokusu içinde çok iyi kamufle olabilir⁹. Asemptomatik vakalarda cerrahi tedavi hala tartışmalıyken komplike vakalarda rezeksiyon ve anastomoz tercih edilen tedavi yöntemidir. Laparoskopik yaklaşımların başarılı olduğunu gösteren çalışmalar mevcuttur⁷.

Kaynaklar

1. Ingoldby CJ. Perforated jejunal diverticulum due to local irontoxicity. Br Med J. 1977, 1: 949-50.
2. De Lange DW, Cluysenaer OJ, Verberne GH. Diverticulosis of the small bowel. Ned Tijdschr Geneesk. 2000;144(20):946-9.
3. JMaršík L, Ferko A, Jaroš E, Jon B, Hadzi Nikolov D. Jejunoileal diverticula as a rare cause of acute abdomen. Report of three cases. Folia Gastroenterol Hepatol 2006; 4 (2): 56 – 60.
4. SWilliams RA, Davidson DD, Serota AI, Wilson SE. Surgical problems of diverticula of the small intestine. Surg Gynecol Obstet 1981; 152: 621-26
5. Akhrass R, Yaffe MB, Fischer C, Ponsky J, Shuck JM. Small-bowel diverticulosis: perceptions and reality. J Am Coll Surg 1997; 184: 383-88
6. JKrishnamurthy S, Kelly MM, Rohrmann CA, Schuffler MD. Jejunal diverticulosis. A heterogenous disorder caused by a variety of abnormalities of smooth muscle or myenteric plexus. Gastroenterology 1983; 85: 538-47
7. Cross MJ, Snyder SK. Laparoscopic-directed small bowel resection for jejunal diverticulitis with perforation. J Laparoendosc Surg. 1993;3:47-9.
8. A.,Turan M.,Sözeri S.,Kıvanç F.,Gökgöz Ş.,Eğilmez R., Şen M.: Jejunal Divertikül Perforasyonu:Olgu Sunumu. Cumhuriyet Üniversitesi Tıp Fakültesi Dergisi. 2001;25 (1):35-37
9. Palder SB, Frey CB. Jejunal diverticulosis. Arch Surg. 1988,123: 889-94.