

İdiopatik Portal Ven Trombozuna Bağlı Mezenterik Venöz İskemi: Olgu Sunumu

Mesenteric venous ischemia due to idiopathic portal vein thrombosis: Case Report
Genel Cerrahi

Başvuru: 02.01.2013
Kabul: 08.01.2013
Yayın: 09.01.2013

Koray Kutlutürk¹, Emrah Otan¹, Ertuğrul Karabulut¹, Bülent Ünal¹, Cemalettin Aydın¹, Ayşegül Sağır Kahraman¹

¹ İnönü Üniversitesi, Tıp Fakültesi, Genel Cerrahi

Özet

Portal ven trombozu (PVT) portal venin herhangi bir yerinde trombüs gelişmesi ile karakterize bir hastalıktır. Mezenterik arteriyel patolojilere bağlı intestinal iskemilerin aksine venöz patolojiler oldukça ender görülmektedir. Bu çalışmada splenik ve superior mezenterik ven dallarına kadar uzanan portal ven trombozuna bağlı totale yakın ince barsak nekrozu gelişmiş olan 25 yaşındaki kadın hasta sunuldu. PVT yaygın barsak iskemisi gibi mortalitesi yüksek komplikasyonlara yol açan bir hastalıktır. Özellikle tip III PVT olan hastalarda yaygın ince barsak iskemisi olabileceği akılda tutulmalıdır.

Anahtar kelimeler: *portal ven, tromboz iskemisi*

Abstract

Portal vein thrombosis (PVT) is characterized by thrombosis formation on any segment of the portal vein. In contrast to arterial mesenteric pathologies, intestinal ischemia are extremely rare in venous pathologies. In this study, 25-year-old female patient with near total intestinal necrosis due to portal vein thrombosis ranging from the branches of the splenic and mesenteric ven was presented. PVT may lead to a complication of extensive intestinal ischemia with a high mortality. Especially patients with type III PVT is considered to be in a high risk of this condition.

Keywords: *Portal vein, thrombosis ischemia*

Giriş

Portal ven trombozu (PVT) portal venin herhangi bir yerinde trombüs gelişmesi ile karakterize bir hastalıktır. PVT'nde trombüs splenik vene, superior mezenterik vene (SMV) yada intrahepatik portal dallara kadar ilerleyebilir. Mezenterik arteriyel patolojilere bağlı intestinal iskemilerin aksine venöz patolojiler oldukça ender görülmektedir. PVT genel popülasyonda yaşam boyu %1 oranında görülme riskine sahiptir¹. Trombüs SMV'yi ve mezenterik dalları içeriyorsa intestinal iskemisi, ileus gelişebilir. Bu durumda karın ağrısı ya da dispeptik semptomlar ön plandadır. Parsiyel trombüs durumunda tablo daha hafif seyredebilir^{2,3}.

Bu çalışmada splenik ve superior mezenterik ven dallarına kadar uzanan portal ven trombozuna bağlı totale yakın ince barsak nekrozu gelişmiş olan olguyu sunmayı amaçladık.

Olgu Sunumu

Yirmibeş yaşında, 60 kg ağırlığındaki kadın hasta karın ağrısı şikayeti ile dış merkezde değerlendirilmiş ve hastaya karaciğer sirozu olduğu söylenmiş. Bu tanıdan iki ay sonra karın ağrısına, karında şişlik şikayeti eklenmiş. Şikayetleri devam eden hasta merkezimize yönlendirilmiş.

Hastanın acil serviste bakılan hemoglobini 6,5 g/dL, lökosit 23,5 10³/ML, trombosit 72 10³/ML, kreatinini 0,62 mg/dL, BUN 28 mg/dL, albumini 2,2 g/dL, total bilirubini 0,57 mg/dL, AST'si 15 U/L, ALT'si 18 U/L,

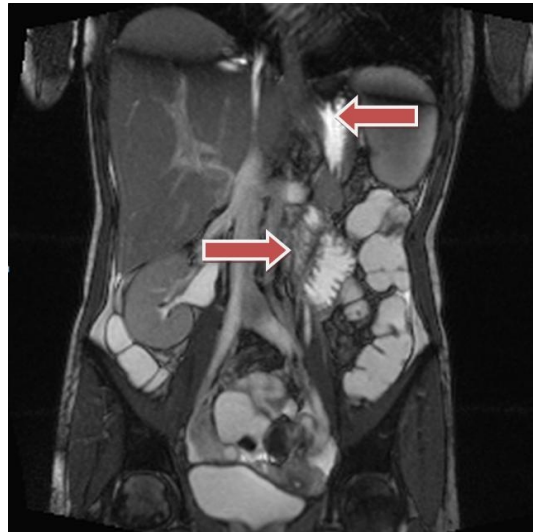
ALP'si 186 U/L, GGT'si 57 U/L, LDH'sı 497 U/L, potasyumu 4,6 mmol/L, fosforu 3,7 mg/dL, CRP'si 19,6 ve INR'si 1,4 olarak rapor edildi.

Hastanın acilde yapılan abdomen ultrasonografisinde karaciğer homojen parankim ekosunda ve konturları düzenli, intrahepatik safra yolları normal genişlikte görüldü. Yapılan renkli Doppler incelemede portal vendede renkle dolmuş izlenmediği (tromboze?) tespit edildi. Ayrıca perisplenik, perihepatik ve batın tüm kadranslarda belirgin serbest mayi saptandı. Karaciğer hastalığı ve primer peritonit tanısı ile gastroenteroloji bölümü tarafından takip edilen hastanın izleminde lökosit değeri $47,2 \cdot 10^3/\text{ML}$ 'ye yükselen ve genel durumu kötüleşen hasta genel cerrahi kliniği tarafından konsülte edilerek akut batın ön tanısı ile acil olarak operasyona alındı.

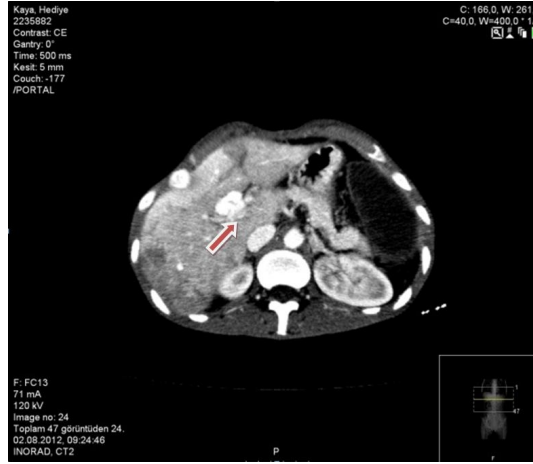Operasyonda, Treitz ligamentinden 6 cm'den itibaren başlayan ve ilioçekal valve 6-7 cm mesafeye kadar olan ince barsak segmentlerinin nekrotik olduğu görüldü. Nekrotik barsak ansları rezekt edilerek uç uca anastomoz yapıldı. Hastaya koruyucu (gastrik dekompresyon) amaçlı gastrostomi açıldı. Etiyolojiye yönelik hastadan faktör V Leiden mutasyonu ve protein S düzeyi çalışıldı ve normal olarak raporlandı. Hastaya postoperatif dönemde 1540 kalori/gün total parenteral nütriyon (TPN) ve antikoagülan tedavi başlandı.

Operasyondan yaklaşık 1 ay sonra hastaya beslenme amaçlı girişimsel radyoloji bölümünde sağ pektoral bölgeden port takıldı. Postoperatif ikinci ayda anastomozda tam iyileşme düşünülerek gastrostomisi çekildi. Hasta 1800 kalori/gün ev tipi TPN ve oral beslenme ile taburcu edildi.

Postoperatif 1inci yılında hasta hayatta olmakla beraber katater yeri enfeksiyonu nedeni ile aralıklı olarak port değişimi yapılmaktadır. Hastanın postoperatif dönemde yapılan MR enterografisi ve tomografik incelemede portal ven trasesinde kavernöz transformasyon gösteren trombüs Şekil 1 ve 2 de gösterilmiştir.



Şekil 1 : % 20'lik mannitol solusyonu içeren oral contrast madde sonrası alınan MR enterografi görüntülerinde tüm kadransları dolduran kolon segmentlerini ve sol üst kadranda çok kısa bir segment kalan proksimal jejunuma ait ince barsak ansları



Şekil 2 : Portal vende kavernöz transformasyon gösteren trombüs.

Tartışma ve Sonuç

Akut PVT kliniği, genelde SMV'e veya dallarına trombozun ilerlemesiyle semptomatik hale gelir. Semptomların şiddeti ile PVT'nun gelişim süresi ve yaygınlığı doğru orantılıdır. SMV tutulumunda istestinal iskemiye bağlı olarak karın ağrısı ve dispeptik yakınmalar ön planda olur³. Bizim olgumuzda da acil servise başvuru anında akut karına ait bulgular ön planda idi.

PVT etiolojisinde rolü olan hastalıklar göz önüne alındığında bir grup kalıtsal protrombotik hastalıklar, akkiz trombofilik bozukluklar, lokal ya da sistemik inflamatuvar süreçlerin gözlendiği klinik tablolar, iatrojenik ya da travmaya bağlı portal ven yaralanmaları dikkati çekmektedir. Sorumlu tutulan risk faktörleri arasında yüksek rakımlı yerlerde yaşamak, Budd-Chiari sendromu, hepatik ve pankreatik maligniteler, viral ve bakteriel enfeksiyonlar ile transplante karaciğer alıcısı olmak ile yeni doğan döneminde umbilikal ven kateterizasyonu yer almaktadır. %10-30 oranında idiopatik olarak gelişebileceği belirtilmiştir^{3,4}. Hastamızda kalıtsal protrombotik hastalıklardan faktör V Leiden mutasyonu, protein S düzeyi çalışıldı ve herhangi bir patolojik bulguya rastlanmadı. Lokal inflamatuvar faktörlerden herhangi birisi gözlenmedi. Hastanın herhangi bir travma ya da tanısal terapötik girişim öyküsü yoktu. Oral kontraseptif ilaç kullanım öyküsü olmayan hastanın anamnezinde anlamlı bir risk faktörü saptanmadı.

PVT dört grup halinde sınıflandırılır. Tip I'den trombüs portal vende sınırlı iken Tip II' de trombüs SMV'ye uzanmıştır. Ancak mezenterik damarlar açıktır. Tip III' de splanknik venöz sistem yaygın tutulmuş olup geniş kollateraller gözlenir. Tip IV'de ise Tip III'den farklı olarak ince kollateraller vardır. Tip I'den Tip IV'e doğru prognoz kötüleşmektedir⁵. Bizim olgumuz Tip III idi. Tip III PVT'nda SMV ve mezenterik venöz dalların tutulumu istestinal iskemi ve ileus ile sonuçlanabilir. Yaygın ince barsak infarktüsü bu hastalarda mortalitenin önemli nedenlerindedir³. Hastamızda istestinal iskemi tanısı akut karın nedeni ile yapılan tanısal laparotomi ile konulmuştur. Tedavide nekrotik segmentin yaygınlığı nedeni ile 20 cm'lik ince barsak dokusu kalacak şekilde totale yakın ince barsak rezeksiyonu uygulanmak zorunda kalınmıştır. İlioçekal valv ve kolon devamlılığının korunduğu hastalar daha büyük ince barsak rezeksiyonlarını tolere edebilirler ancak parenteral destek tedavisine ihtiyaç duyarlar⁶. Hastamızda ilioçekal valvi koruyacak şekilde rezeksiyon yapılmış olmasına karşın remnant ince barsak dokusunun nutrisyonel desteği sağlamada yetersiz kalması nedeni ile parenteral nutrisyon ihtiyacı ortaya çıkmıştır.

PVT'nda, uygun antikoagulan tedavi ile %38,3 oranında tamamen, %14 oranında parsiyel rekanalizasyon bildirilmiştir. Medikal tedavi olmadan spontan rekanalizasyon %16,7 hastada görülmüştür². Hastamızın postoperatif takiplerinde portal vende rekanalizasyon saptanmadı. Postoperatif dönemde çekilen dinamik karaciğer BT'sinde portal ven trasesinde kavernöz transformasyon ile uyumlu görünüm hala devam ediyordu.

Sonuç olarak; PVT yaygın barsak iskemisi gibi mortalitesi yüksek komplikasyonların oluşabileceği bir hastalıktır. Özellikle Tip III PVT olan hastalarda yaygın ince barsak iskemisi olabileceği akılda tutulmalıdır.

Kaynaklar

1. Ogren M, Bergqvist D, Bjorck M, et al. Portal vein thrombosis: prevalence, patient characteristic *and* lifetime risk: a population study based on 23,796 consecutive autopsies. World J Gastroenterol 2006; 12: 2115-9
2. Hall TC, Garcea G, Metcalfe M, Bilku D, Dennison AR. Management of acute non-cirrhotic and non-malignant portal vein thrombosis: a systematic review. World J Surg. 2011 ;35:2510-20.
3. Chawla Y, DUSEJA A, DHIMAN R.K. Review article: the modern management of portal vein thrombosis. Aliment Pharmacol Ther. 2009; 30: 881-94
4. Kim JH, Lee YS, Kim SH, Lee SK, Lim MK, Kim HS. Does umbilical vein catheterization lead to portal venous thrombosis? Prospective US evaluation in 100 neonates. Radiology. 2001;219:645-50.
5. Jamieson NV. Changing perspectives in portal vein thrombosis and liver transplantation. Transplantation 2000; 69:1772-4
6. Seetharam P, Rodrigues G. ShortBowel Syndrome: A Review of Management Options. Saudi J Gastroenterol. 2011 Jul-Aug; 17(4): 229-235.