

Nadir Görülen Benign Akciğer Kitleleri: Endobronşial Lipom

A Rare Case of Benign Lung Tumor: Endobronchial Lipoma
Göğüs Hastalıkları

Başvuru: 06.11.2020
Kabul: 21.03.2021
Yayın: 30.04.2021

Sertaç Arslan¹, Yasemin Arı Yılmaz¹, Hilal Onaran Boyacı¹, Güven Güney¹, Meral Gülhan¹

¹ Hitit Üniversitesi Tıp Fakültesi

Özet

Akciğerin benign tümörleri nadir görülmektedir. Endobronşial Lipom akciğerin çok nadir görülen benign bir tümördür. Yavaş büyüme gösteren bu tümör bronş obstrüksiyonuna neden olarak postobstrüktif pnömoni, kalıcı parankim hasarı gibi patolojilere yol açabilmektedir. Bununla birlikte bu olgular astım, kronik bronşit gibi yanlış tanımlarla uzun süre izlenebilmektedir. Kronik öksürük nedeniyle başvuran ve bronkoskopik biyopsi ile tanı konulan akciğerin nadir görülen benign tümörü olan Endobronşial Lipom olgusu literatür eşliğinde sunuldu.

Anahtar kelimeler: Lipom, Bronkoskopi, Pulmoner Neoplazi, Bilgisayarlı Tomografi

Abstract

Benign tumors of the lung are rare. Endobronchial Lipoma is an extremely rare benign tumor of the lung. This tumor which grows slowly, may lead to pathologies such as postobstructive pneumonia and permanent damage to the lung parenchyma by causing bronchial obstruction. However, these cases may be misdiagnosed such as chronic bronchitis, asthma for a long time. We present the case of endobronchial lipoma with the literature, which is a benign tumor of the lung diagnosed by bronchoscopic biopsy.

Keywords: Lipoma, Bronchoscopy, Pulmonary Neoplasia, Computed Tomography

Giriş

Benign akciğer tümörleri tüm akciğer tümörlerinin % 2-5'ni oluşturmaktadır ve çeşitli tümör gruplarını içermektedir. Bu tümörlerin % 90'nı adenomlar ve hamartomlar oluşturmaktadır¹. Lipomlar vücutta en sık görülen tümörler olmasına rağmen endobronşial lipom, trakeobronşial ağacın mezodermal kökenli en nadir tümörlerinden biridir². Tüm akciğer tümörlerinin %0.1'ini, benign tümörlerin %1.4 ile 13'ünü oluşturur¹⁻³. Bu tümörler yavaş büyürler ve akciğer lipomu olan olgular sıklıkla astım ya da kronik bronşit gibi yanlış tanımlarla uzun süre izlenebilirler. Ayrıca bu tümörler bronş hasarına ve postobstrüktif pnömoni nedeni ile parankim hasarına yol açabilirler^{4, 5}. Tümörün çoğunlukla orta yaşlı erkeklerde görüldüğü bildirilmiştir⁶. Tümör yavaş büyür ve damarsızdır. Normalde bronş ağacı yapısında bulunan yağ dokusundan kaynaklanır. Genellikle lob veya segment bronşlarının proksimal kısımlarında görülür². EL, klinikte bronşial karsinoid ve malign tumorler ile karışabilir.

Bu çalışmada, bronkoskopik forseps biyopsi ile tanı konulan ve çok nadir görülen endobronşial lipom olgusu, ender görülmesi nedeni ile sunulmuş ve literatür gözden geçirilmiştir.

Olgu Sunumu

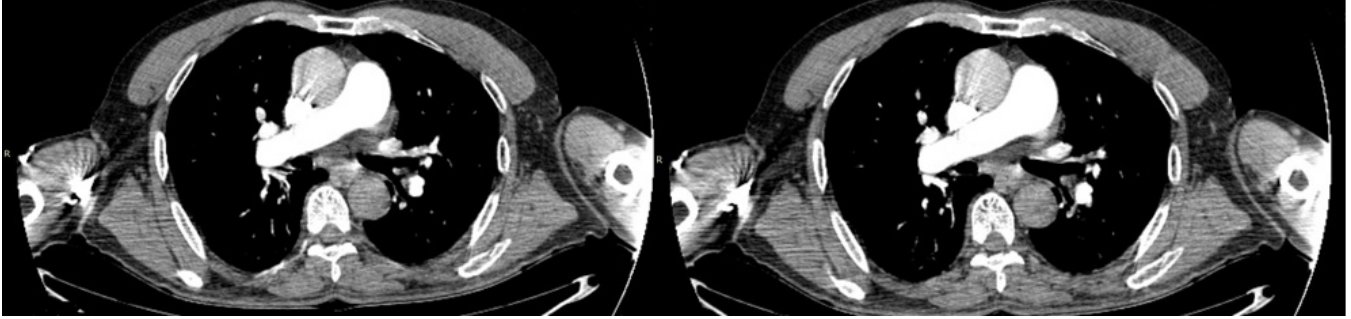
Yetmişdört yaşında erkek hasta bir aydır devam eden kuru öksürük ve hafif nefes darlığı şikayetiyle göğüs hastalıkları polikliniğine başvurdu. Hastanın özgeçmişinde 25 yıl günde bir paket sigara öyküsü mevcuttu, ancak son 20 yıldır sigara kullanmıyordu. Soygeçmiş öyküsünde özellik saptanmadı. Fizik incelemesinde, genel durumu iyi, bilinci açıktı. Kan basıncı: 120/80 mmHg, nabız:82/dk, ateş:36.7° C, solunum sayısı: 21/dk idi. Solunum sistemi muayenesinde solunum sesleri kabalaşmış alınıyordu. Laboratuvar incelemelerinde, tam kan

Sorumlu Yazar: Sertaç Arslan , Hitit Üniversitesi Çorum Eğitim Araştırma Hastanesi, Göğüs Hastalıkları A.D.

drsarslan@gmail.com

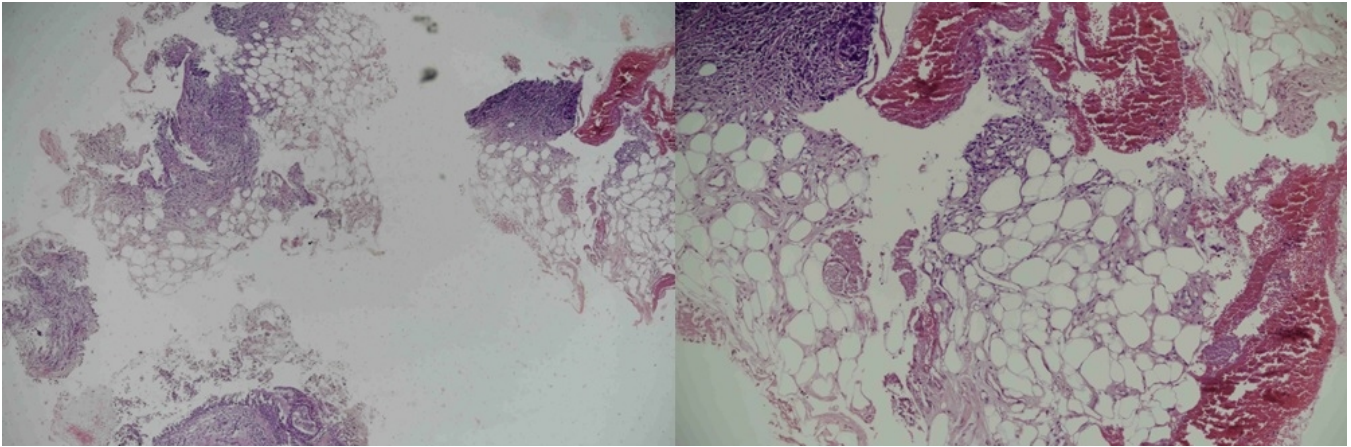
Arslan S ve ark . Nadir görülen benign akciğer kitleleri: endobronşial lipom. CausaPedia. 2021; 10(2): 62-65.

sayımı ve serum biyokimya değerleri normal sınırlardaydı. Hastaneye başvuru sırasında çekilen akciğer grafisinde sol alt lobda minimal konsolidasyon dışında patolojik bulgu gözlenmedi. Solunum fonksiyon testinde hafif obstruksiyon bulgusu saptandı (FVC= %72, FEV1= %62, FEV1/FVC= 64%). Ampirik tedaviye rağmen öksürük şikayetinin devam etmesi üzerine hastaya Bilgisayarlı Toraks Tomografi (BT) çekildi. Toraks BT'de sol üst lob – alt lob ayırım karinasında vejetan görünümde yumuşak doku lezyonu (density -73 HU) gözlemlendi (Şekil 1).



Şekil 1 : Toraks BT'de solda sekonder karinada lezyon

Hastaya fiberoptik bronkoskopi yapıldı. Sol üst lob - alt lob ayırım karinasında lümeneye doğru protrüze, alt lob girişini neredeyse tıkayan, düzgün yüzeyli, hareketli lezyon gözlemlendi. Forseps ile biyopsi alındı. Patoloji sonucunda bronş epitelini çevreleyen bronş mukozasında epitel altında mikst tip inflamasyon ile birlikte matür yağ dokusuna ait fragmanlar saptandı, akciğer patolojisi konusunda deneyimli patoloji uzmanı tarafından endobronşial lipom olarak yorumlandı (Şekil 2).



Şekil 2 : Hematoksilen Eozin. X10 VE X40. Erode bronş epitelini çevreleyen bronş mukozasında epitel altında mikst tip inflamasyon, kapiller proliferasyon ve matür yağ dokusu fragmanları

Olgumuzda klinik semptomlar nonspesifik tedavi ile geriledi. Hastaya endobronşial rezeksiyon ve cerrahi rezeksiyon seçenekleri hakkında bilgi verildi, rezeksiyon önerildi. Hasta ileri işlemi kabul etmedi, klinik takibe alındı.

Tartışma

Endobronşiyal lipom ilk kez 1927'de Kernan tarafından bildirilmiştir¹. Endobronşiyal lipom nadir görülen benign bir tümördür⁷. Endobronşiyal lipoma insidansı çeşitli yayınlarda %0.1 ile %13 arasında belirtilmektedir². Buna ek olarak akciğerin benign tümörleri rezeke edilen tüm akciğer kanserlerinin %1'inden azını içermektedir⁸.

Endobronşiyal lipom 29-78 yaş arasında görülmekle birlikte, hastaların çoğu orta yaştadır¹. Görülme sıklığı erkeklerde daha fazladır. Endobronşiyal lipom klinikte semptomsuz seyredebileceği gibi yakınmalar genellikle hava yolu tıkanıklığının neden olduğu bulgulara bağlıdır. Olguların çoğunda asıl semptom öksürüktür. Diğer bulgular; artan nefes darlığı, hırıltılı solunum, hemopitizi, göğüs ağrısı, tekrarlayan ateş epizotları ve obstrüktif pnömoni semptomlarıdır. Semptom süresi genellikle birkaç ay ile birkaç yıl arasında değişebilir¹. Bizim olgumuzda bir aydır devam eden kuru öksürük ve hafif nefes darlığı şikayetleri mevcuttu.

Endobronşiyal lipom atelektazi ve tekrarlayan pnömoni sonucunda bronşektaziye neden olabilir¹. Muraoka ve ark.⁹ 64 endobronşiyal lipom olgusunu araştırdıkları çalışmada, hastaların %80'inin akciğer grafisinde anormallik görüldüğünü, geri kalan %20'sinde ise akciğer grafisinin normal bulunduğunu bildirmişlerdir. Radyolojik görünümünün hemen hemen yarısı konsolidasyon, atelektazi nedeni ile infiltratif görünüm ve akciğerin distalinde pnömoni şeklindedir. Olgumuzda akciğer grafisinde grafisinde sol alt lobda minimal konsolidasyon gözlemlendi. Endobronşiyal lipomlar genellikle 1 ile 3 cm arasında boyutlarda bildirilmiş olup, daha sık olarak büyük bronşlarda yerleşik olarak saptanır¹. Olgumuzda radyolojik olarak yaklaşık 1 cm boyutunda endobronşiyal lipom mevcuttu. Olgumuza yapılan FOB'da solda sekonder karinada lezyon görüldü ve biyopsi alındı, patolojik tanısı endobronşiyal lipom olarak bildirildi.

Endobronşiyal lipom komplike olmamış olgularda konservatif olarak ve benign karakteri nedeni ile erken dönemde endoskopik olarak tedavi edilebilir. Eğer tümör büyük ise veya tümör arkasındaki akciğer dokusunda harabiyet var ise cerrahi rezeksiyon düşünülmelidir¹⁰. Bununla birlikte, yayınlanan bir meta-analizde¹¹, özellikle son yıllarda bronkoskopik yöntemlerde meydana gelen gelişmeler ve kullanımın yaygınlaşması ile, endobronşiyal lipomlarda bronkoskopik yöntemlerle tedavinin ağırlık kazandığı bildirilmiştir. Griffeth ve ark.¹² yayınladığı derlemede, 2010 yılından sonra vakaların %72.7'sinin bronkoskopik yöntemlerle tedavi edildiği bildirilmiştir.

Endobronşiyal lipom tedavisinde bronkoskopik tedavi seçeneği ön planda olmakla birlikte, tedavi konusunda nihai kararın olgu bazında verilmesi uygundur.

Referanslar

1. Huisman C, et al. Endobronchial lipoma: a series of three cases and the role of electrocautery. *Respiration*. 2000;67(6):689-92.
2. Eastridge CE, Young JM, Steplock AL: Endobronchial lipoma. *South Med J*. 1984;77(6):759-61.
3. Mendelsons SL, Fagelman D, Zwanger-endselsohn S: Endobronchial lipoma demonstrated by CT. *Radiology* 1983;148(3):790.
4. Pollefliet C, et al. Endobronchial lipomas: rare benign lung tumors, two case reports. *Journal of thoracic oncology : official publication of the International Association for the Study of Lung Cancer*. 2009;4(5):658-60.
5. Irani F, et al. An endobronchial lipoma mimicking asthma and malignancy. *Primary care respiratory journal: journal of the General Practice Airways Group*. 2010;19(3):281-3.
6. Coekeroft DW, et al: Endobronchial lipoma: two cases and review of the literature. *Can Med Assoc J*. 1976;115(4):326-8.
7. Jensen MS, Petersen AH. Bronchial lipoma. *Scand J Thor Cardiovasc Surg* 1970;4:131-4.

8. Martini N, Beattie EJ. Less common tumors of the lung. In: Shields TW, editor. General Thoracic Surgery. 2nd ed. Philadelphia: Lea and Febiger; 1983. p. 770-779.
9. Muraoka M, et al. Endobronchial lipoma: review of 64 cases reported in Japan. Chest 2003;123:293-6.
10. Destito C, Romagnoli et al. Endobronchial lipoma: endoscopic resection or surgical excision? Report of a case and review of the literature. G Chir 1995;16:445-7.
11. Akella P, et al. Meta-analysis of a master mimicker: endobronchial lipoma. Chin Clin Oncol. 2020;9(2):11.
12. Griffeth EM, et al. Endobronchial Lipoma: Case Report and Literature Review. Am J Med Sci. 2020:S0002-9629(20)30304-9.