

İzole Dalak Metastazından Tanı Konulan Akciğer Adenokarsinomu

Lung Adenocarcinoma Diagnosed by Isolated Spleen Metastasis:Case Report
Radyoloji

Başvuru: 06.12.2018
Kabul: 21.02.2019
Yayın: 27.03.2019

Hanifi Koca¹, Mesut Özgökçe¹, Fatma Durmaz¹

¹ Yüzüncü Yıl Üniversitesi Tıp Fakültesi

Özet

Dalağın primer ve metastatik tümörleri lenfoma tutulumu dışında nadir görülür. Özellikle de izole dalak metastazı nadir görülmektedir. Biz 34 yaşında bir erkek hastada izole dalak metastazı yapan akciğer adenokarsinomu vakasını sunmaktayız. Çekilen toraks bilgisayarlı tomografi (BT) tetkikinde akciğerde santral kitlesi ve dalakta lezyonu olan olgunun dalaktan yaptığımız biyopsi sonucu adenokarsinom metastazı ile uyumlu şekilde raporlandı. Vakamızın ilginç yanı izole dalak metastazından primer tümör tanısı konulmasıdır.

Anahtar kelimeler: *İzole dalak metastazı, Akciğer adenokarsinomu*

Abstract

Primary and metastatic tumors of the spleen are rare except lymphoma involvement. Especially isolated splenic metastasis is very rare. We present a 34-year-old man with isolated splenic metastasis from pulmonary adenocarcinoma. Computed tomography (CT) scan of the chest revealed a central lung mass and a spleen lesion. The biopsy from the spleen was reported as compatible with adenocarcinoma metastasis. Interesting aspect of our case is the diagnosis of primary tumor from isolated spleen metastasis.

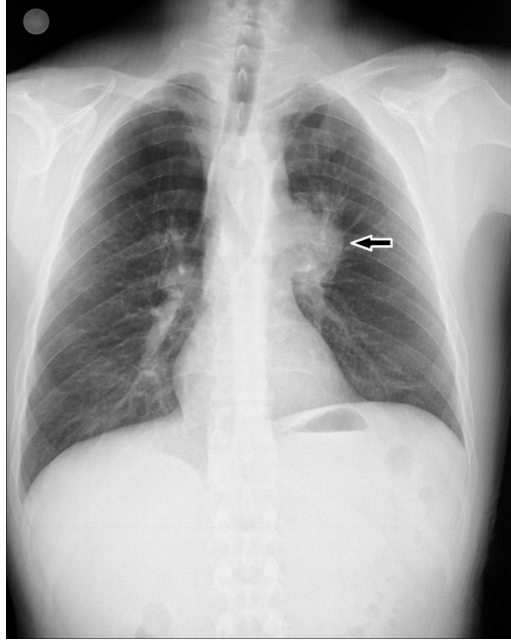
Keywords: *Solitary splenic metastasis, Lung adenocarcinoma*

Giriş

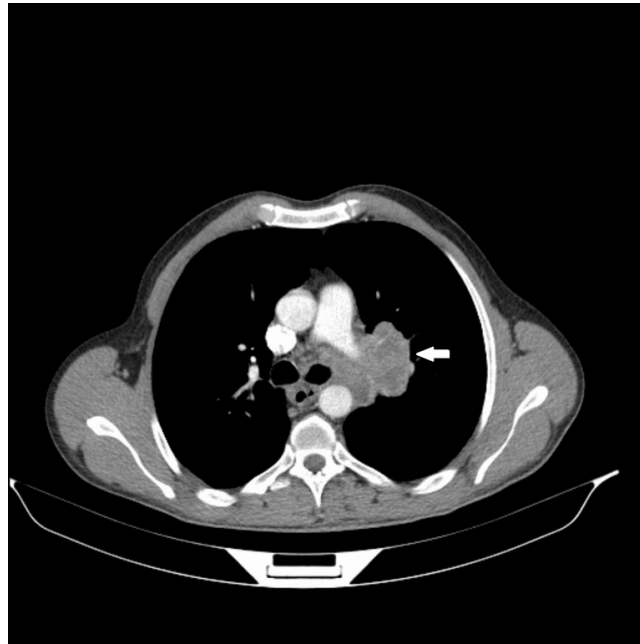
İzole dalak metastazı (İDM) genel olarak çok nadirdir. Tüm solid kanserlerde bildirilen insidans oranı % 2.3-7.1'dir. Akciğer kanserine ikincil İDM nadir olup çoğu lezyon asemptomatiktir ve insidental olarak saptanırlar. Akciğer adenokarsinomu akciğerin diğer malignitelerine oranla sigara içimi ile daha az bağlantılı, olguların 3/4'ü periferik yerleşimli tümör tipidir. Terminal bronşiyol veya alveollerden kaynaklanır. Akciğer adenokarsinomu diğer akciğer kanserlerinin aksine en sık kemik ve solunum sistemine metastaz yapar¹. Biz literatürde birkaç tane bildirilen, akciğer adenokarsinomuna sekonder izole dalak metastazı vakasını sunmayı amaçladık.

Olgu Sunumu

Otuz dört yaşında erkek hasta, hastaneye iştahsızlık, gece terlemesi ve kilo kaybı ile başvurdu. Hemogram tetkikinde belirgin bir özellik yoktu. 25 yıldır sigara içme hikayesi mevcuttu. Posterior anterior akciğer grafisinde mediastende genişleme izlenmesi (Şekil 1) üzerine malignite ekartasyonu açısından çekilen kontrastlı toraks bilgisayarlı tomografi (BT) tetkikinde; mediastende üst paratrakeal alandan başlayıp solda subkarinal alana ve sol hiler bölgeye uzanan, komşuluğundaki trakeayı ve özefagusu iten, karina düzeyinde özefagus lümenini belirgin daraltan, yaklaşık 9x6 cm ebatlı heterojen hipodens, hiler bölgede vasküler yapıları hafif daraltan kitle lezyon izlendi (Şekil 2).

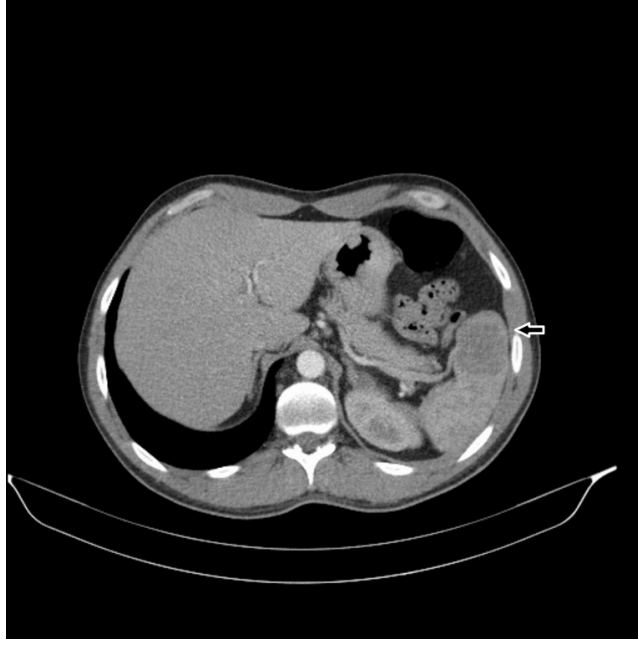

Şekil 1 : PA akciğer grafisinde sol hiler bölgede opasite izlenmektedir(ok).



Şekil 2 : Kontrastlı BT kesitinde sol hiler bölgede heterojen kontrast tutan lezyon(ok).

Görüntüye giren üst batın kesitlerinde dalak anteroinferiorda büyüğü 3.5 cm çaplı birkaç adet heterojen hipodens lezyon dikkati çekmiştir (Şekil 3). Çekilen pozitron emisyon tomografi (PET)-BT görüntüsünde sol hiler bölgede primer malignite lehine değerlendirilen hipermetabolik yumuşak doku kitlesi ve dalakta dağınık yerleşimli hipermetabolik odaklar tespit edildi.



Şekil 3 : Çekilen toraks BT'de kesit alanına giren görüntülerde dalakta kitlesel lezyon görülmektedir(ok).

Akciğerdeki lezyonun trakea, özofagus ve vasküler yapılara yakın olması ile olası komplikasyon riskinden dolayı öncelikle dalaktaki lezyondan yaptığımız biyopsinin histopatolojik inceleme sonucu adenokarsinom metastazı olarak raporlandı. Hastaya cerrahi düşünülmeyi ve medikal onkoloji ünitesinde kemoterapi uygulandı. Hasta halen medikal onkoloji ünitesinde PET-BT ile takip edilmektedir.

Tartışma

Dalağın diğer organlarla karşılaştırıldığında anatomik, fizyolojik ve lenfoid özelliklere bağlı metastazlara karşı çok daha korunmuş bir organ olduğu iyi bilinmektedir^{2,3}. Malign melanom, meme kanseri, akciğer ve yumurtalık karsinomu, dalağa metastaz yaptığı bilinen en yaygın kanserlerdir. Bizim olgumuz da akciğer adenokarsinom kaynaklı idi.

Dalak metastazlı 713 hastadan yapılan bir meta-analizde; metatazın % 23 meme kanseri, %20 akciğer, %9 kolon / rektum, %9 over kaynaklı olduğu tespit edildi⁴. İzole görüldüğünde splenik metastazların % 60'ından fazlası asemptomatiktir. Hipersplenizme bağlı yorgunluk, kilo kaybı, ateş, karın ağrısı, splenomegali, anemi veya trombositopeni ve daha nadiren splenik rüptür ile ortaya çıkan semptomlar ortaya çıkabilir. % 8 ise semptomatik olarak görülür. Semptomatik hastalar sıklıkla ağrı ve splenomegali şikayeti olan olan genç ve kadın hastalardır. Ayrıca splenik metastazlar genelde yaşlılarda ve genellikle yaşamın yedinci dekadında görülür. Bizim olgumuz genç erkek hasta olup kilo kaybı ve halsizlik şikayetleri mevcut idi. Fakat hipersplenizma bağlı splenomegali gibi diğer bulgular saptanmadı.

Splenik kapsül, sürekli kan akışı, ritmik kontraktilite, dalak arterinin keskin dönüşleri, yüksek bağışıklık hücresi sayısı ve yüksek anjiyogenez inhibitör faktör seviyeleri tümör embolisinin dalağa erişmesini zorlaştırmaktadır⁵. Malign melanom, %30'luk oranla dalağa metastaz riski en yüksek malignitedir, buna karşın akciğer kanserlerinin sadece % 5.6'sı dalağa yayılır⁶.

Metastaz haricinde, splenik kitlelerin ve nodüllerin ayırıcı tanısı oldukça geniş bir yelpaze olup hemanjiyom, hamartom, inflamatuvar psödötümör, non-Hodgkin lenfoma ve Hodgkin hastalığı; dalağı tutan sarkoidoz, tüberküloz ve histoplazmozis gibi granüloamatöz hastalıkları içerir.

Sonuç olarak, dalak metastazları genelde ileri yaşlarda görülmesine rağmen bizim olgumuz genç yaşta adenokarsinom vakası olup Türkiye’de literatürde dalaktaki lezyondan alınan biyopsi sonucu primer malignite tanısı konulan ilk vaka olduğunu düşünüyoruz.

Referanslar

1. Riihimäki M, et al. Metastatic sites and survival in lung cancer. *Lung Cancer*. 2014 Oct;86(1):78-84.
2. Marymont J H, Gross S. Patterns of metastatic cancer in the spleen. *Am J Clin Pathol*. 1963; 40: 58-66.
3. Kızılgöz D, et al. Splenic metastasis in lung cancer. *Turkiye Klinikleri Arch Lung*. 2017;18(2):47-51.
4. Lam KY. Metastatic tumors to the spleen: A 25 year clinicopathologic study. *Arch Pathol Lab Med*. 2000;124:526–30.
5. Comperat E, et al. Splenic metastases: clinicopathologic presentation, differential diagnosis, and pathogenesis. *Arch Pathol Lab Med*. 2007;131:965-9.
6. Kinoshita A, et al. Splenic metastasis from lung cancer. *NethJ Med*. 1995;47:219-23.