

İki Taraflı Submandibüler Tükürük Bezi Agenezisi

Bilateral Submandibular Gland Agenesis
Kulak, Burun, Boğaz Hastalıkları

Başvuru: 08.05.2018
Kabul: 17.07.2018
Yayın: 01.08.2018

Süleyman Emre Karakurt¹, Yüksel Çetin², Mustafa Çolak¹, Mehmet Fatih Karakuş¹

¹ Ankara Numune Eğitim ve Araştırma Hastanesi
² Antalya Finike Devlet Hastanesi

Özet

Major tükürük bezlerinin konjenital yokluğu çok nadir bir durumdur ve tek veya iki taraflı olabilir. Major tükürük bezi agenezisinde semptomlar değişiklik gösterir. Tükürük yetersizliğine bağlı olarak, ağız kuruluğu, yutma zorluğu ve diş problemleri gözlenebilir. Vakaların yarısında tükürük bezi agenezisi asemptomatik olabilir ve tesadüfen saptabilir. Bu olgu sunumunda, bilgisayarlı tomografide rastlantısal olarak tespit edilen bilateral submandibüler tükürük bezi Agenezisi olan 39 yaşında kadın hasta sunulmuştur.

Anahtar kelimeler: *Submandibuler bez, aplazi, sublingual bez*

Abstract

The congenital absence of major salivary glands is a very rare condition and can be unilateral or bilateral. Symptoms vary in the major salivary gland agenesis. Depending on salivary insufficiency, dry mouth, difficulty in swallowing and dental problems can be observed. In half of the cases, the salivary gland agenesis can be asymptomatic and can be detected incidentally. In this case report, a 39-year-old female patient with incidentally detected bilateral submandibular gland agenesis on computed tomography images was presented.

Keywords: *Submandibular gland, aplasia, sublingual gland*

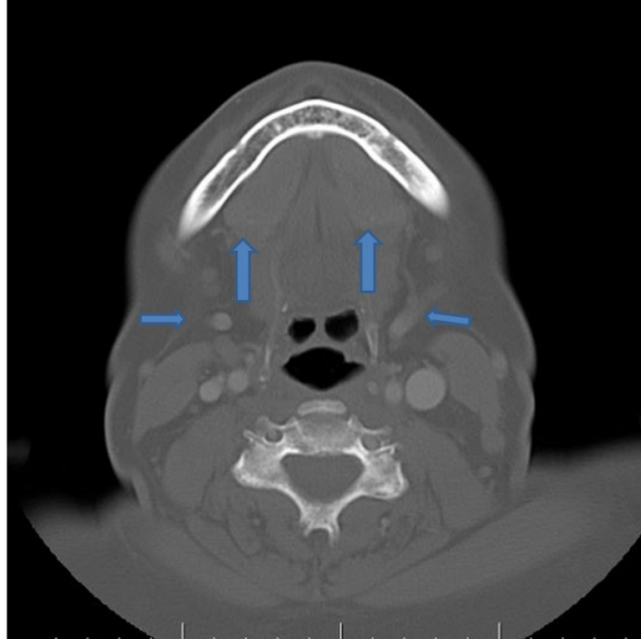
Giriş

Major tükürük bezlerinin konjenital yokluğu çok nadir bir durumdur ve en sık parotis bezinde görülür¹⁻³. Submandibüler bez agenezisi daha da nadir bir durumdur ve bugüne kadar yaklaşık 40 vaka yayınlanmıştır⁴. Tükürük bezi agenezisi total veya parsiyel olabilir, tek veya iki taraflı olabilir ve birden fazla tükürük bezinin yokluğu şeklinde gözlenebilir^{4,5}.

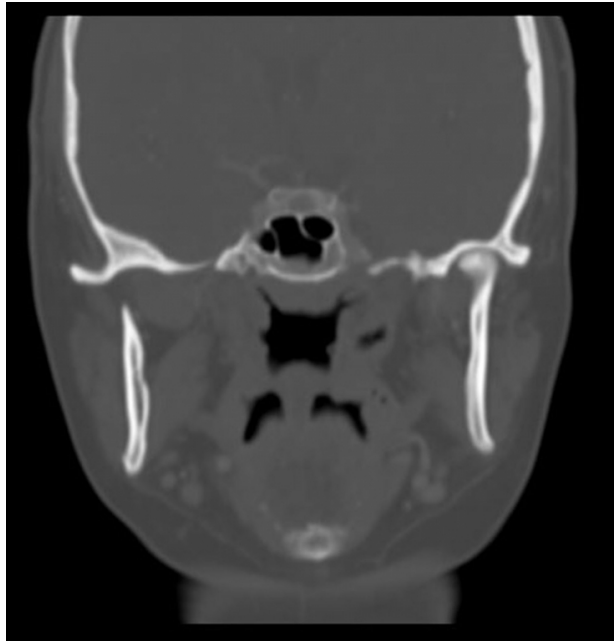
Bu olgu sunumunda üst çenede şişlik şikayeti ile kliniğimize başvuran ve maksillofasiyal bilgisayarlı tomografi (BT) tetkiki yapılan hastada saptanan iki taraflı submandibüler bez agenezisi literatür eşliğinde sunulmuştur.

Olgu Sunumu

On dokuz yaşında kadın hasta kliniğimize üst çenede şişlik şikayeti ile başvurdu. Ek yakınması olmayan hastanın fizik muayenesinde oral kavite bakısında alveoler arkta kitlesel lezyon gözlenmedi. Hastanın üst çene sağ ikinci kesici diş jinnivasında palpasyon ile hassasiyet saptandı, ancak kitlesel lezyon palpe edilmedi. İleri tetkik amacı ile maksillofasiyal BT istendi. Maksillofasiyal BT'de üst alveoler ark doğal değerlendirildi. Ek olarak iki taraflı submandibüler bezlerin izlenmediği ve iki taraflı sublingual bezlerin hipertrofiye olduğu raporlandı (Şekil 1, 2).



Şekil 1 : Aksiyel BT kesitinde hipertrofiye olmuş sublingual bezler (kalın ok), submandibüler bezin olması gereken lokalizasyonunda sadece fasiyal damarlar gözlenmekte. (ince ok)



Şekil 2 : Koronal BT kesitinde, angulus mandibuladan geçen kesitte, iki taraflı submandibüler bez agenezisi gözlenmekte.

Takip eden muayenede, hasta ağız kuruluğu, yutma zorluğu ve diş problemleri açısından sorgulandı ve hastadan submandibüler bez ajenizisi açısından asemptomatik olduğu anemnezi alındı.

Tartışma

Submandibüler bez ajenezisi nadir bir durumdur ve herediter, sendromik veya sporadik ve tek veya iki taraflı olabilir ⁶. Patojenez tam olarak bilinmemekle birlikte fetal gelişim esnasındaki bozukluğun tükürük bezi ajenezisi ile sonuçlanması olasıdır ⁷. Tükürük bezi ajenezisi genetik sendromlarla ilişkili olabildiği gibi, tek başına da gözlenebilir. Bizim vakamızda iki taraflı submandibüler bez ajenezisine eşlik eden bir genetik sendrom mevcut değildi.

Major tükürük bezi ajenezisinde semptomlar değişkenlik gösterir. Tükürük yetersizliğine bağlı olarak, ağız kuruluğu, yutma zorluğu ve diş problemleri gözlenebilir. Vakaların yarısında tükürük bezi ajenezisi asemptomatik olabilir ve tesadüfen saptabilir. Bizim vakamızda tükürük yetersizliğinin yol açtığı semptomlar mevcut değildi ve üst alveoler arka yönelik olarak yapılan BT tetkikinde tesadüfen iki taraflı submandibüler bez ajenezisi saptandı.

Submandibüler bez ajenezisine, kompensatuvar sublingual bez hipertrofisi eşlik edebilir. Hipertrofiye olmuş sublingual bez klinik ve/veya radyolojik olarak saptanabilir. Literatürdeki iki taraflı submandibüler bez ajenezisi vakaları incelendiğinde, sublingual bez hipertrofisinin de mevcut olduğu gözlenir ⁷⁻¹⁰. Bu vakaların bir kısmında hipertrofiye olmuş sublingual bez, milohiyoid kası içinden prolabe olup, boyunda kitle şeklinde klinik bulgu verebilir. Bizim vakamızda hipertrofiye olmuş sublingual bezler fizik muayenede palpe edilmedi, radyolojik olarak saptandı.

Submandibüler bez ajenezisi oldukça nadir görülen bir durumdur. Klinisyenlerin sık karşılaşılmayan bu klinik durumu göz önünde bulundurmaları ve semptomatik olmayan ve görüntüleme yöntemleri ile tesadüfen saptanan olgularda tükürük yetersizliğine bağlı semptomlar açısından hastanın sorgulanması önemlidir.

Referanslar

1. Gelbier MJ, Winter GB. Absence of salivary glands in children with rampant dental caries: report of seven cases. *Int J Paediatr Dent* 1995;5:253.
2. Wiesenfeld D, et al. Bilateral parotid gland aplasia. *Br J Oral Surg* 1983;21:175.
3. Yılmaz MD, et al. Unilateral aplasia of the submandibular gland. *Eur Arch Otorhinolaryngol* 2002;259:554.
4. Kara M, et al. Agenesis of submandibular glands: a report of two cases with review of literature. *Case Rep Otolaryngol* 2014;2014:569026.
5. Ferreira AP, et al. Congenital absence of lacrimal puncta and salivary glands: report of a Brazilian family and review. *Am J Med Genet* 2000;94:32-4.
6. Indiran V. Unilateral submandibular gland agenesis. *Indian J Med Res* 2016;144:785.
7. Mathison CC, Hudgins PA. Bilateral submandibular gland aplasia with hypertrophy of sublingual glands. *Otolaryngol Head Neck Surg* 2008;138:119-20.
8. Ahmed M, et al. Bilateral submandibular gland aplasia with clinico-radiological mass due to prolapsing sublingual salivary tissue through mylohyoid boutonniere: a case report and review. *Dentomaxillofac Radiol*. 2009;38:121-4.
9. Reija MF, et al. Bilateral submandibular gland aplasia with hypertrophy of the sublingual glands of a patient with a cleft lip and palate: case report. *J Craniofac Surg* 2013;24:532-3.
10. Haktanir A. CT and MR findings of bilateral submandibular gland aplasia associated with hypertrophied symmetrical sublingual glands herniated through mylohyoid defects. *Dentomaxillofac Radiol* 2012 Jan;41:79-83.

Sunum

13. Uluslararası Kulak Burun ve Bař Boyun Cerrahisi Kongresin’de poster bildirisi olarak sunulmuřtur, 5-7 Nisan 2018.