

Kostaları Tutarak Nüks Eden Osteokondrom Olgusu

A Case of Recurrent Osteochondroma with Ribs Involvement
Göğüs Cerrahisi

Başvuru: 08.06.2016
Kabul: 29.03.2017
Yayın: 25.04.2017

Ufuk Çobanoğlu¹, Fuat Sayır¹, Duygu Mergan¹

¹ Yüzüncü Yıl Üniversitesi Tıp Fakültesi

Özet

Göğüs duvarının primer tümörleri genel vücut tümörlerinin %2'sini oluşturur. Bunların %50-80'i maligndir. Kosta osteokondrom, bütün benign kosta tümörlerinin %50'sini oluşturmaktadır. Malign dejenerasyona eğilimi ve intratorasik komplikasyona neden olabileceğinden cerrahi olarak çıkarılmalıdır. Göğüs ağrısı ve toraks ön duvarında ele gelen şişlik şikayeti olan 14 yaşındaki hastanın akciğer grafisinde sol hemitoraksta 2-3 ve 4. kosta kosto-kartilaj bölgesinde kitle tespit edildi. Hasta alt ekstremitte yerleşimli multipl osteokondrom nedeni ile 3 yıl önce ameliyat edilmişti. Toraks tomografisinde saptanan lezyon etrafı doku ile ilişkisi olmayan 9x6 cm boyutunda düzgün sınırlı kitle olarak rapor edildi. Kitle total olarak çıkarıldı. Patoloji sonucu osteokondrom olarak geldi. Bir yıldır takipte olan olguda herhangi bir olumsuzluk saptanmadı. Bu yazıda, osteokondrom için nadir yerleşim yeri olan kosta kökenli osteokondrom olgusu literatür bilgisi ile sunuldu.

Anahtar kelimeler: Kosta, Osteokondrom Torakotomi

Abstract

Primary tumors of the chest wall, including bone and soft tissue tumor, account for approximately 2% of all primary tumors found in the body. The reported incidence of malignancy in these tumors varies from approximately 50 to 80%. Costal osteochondroma is the most common benign bone neoplasm, constituting nearly 50% of all benign rib tumors. It should be resected because of the risk of malignancy and intrathoracic complications. The patient that had chest pain and swelling anterior chest wall was 14 years old. The mass on the 2-3 and 4 th rib-cartilage zone of the left hemithorax was stated by chest graphy. He was operated on lower extremity localization of multiple osteochondroma 3 years ago. It was reported as a regular size of 9x6 cm non-invasive on the chest computerized tomography. The mass was totally resected. Osteochondroma was reported by the pathologist. The patient was observed for one year after surgery with a favorable outcome. This report presents a rare localization of an osteochondroma originating from a rib in light of the related literature.

Keywords: Rib, Osteochondroma Thoracotomy

Giriş

Göğüs duvarı tümörleri çok nadir olarak görülür. Farklı serilerde tüm torasik neoplazmların %3,26'sı ile %5'ini oluşturmaktadır¹. Göğüs duvarı tümörleri yüzeysel veya derin yumuşak dokulardan, kemik ve kıkırdak yapılardan köken alabilir. Göğüs duvarının kıkırdak kökenli benign tümörleri kondromlar, osteokondromlar ve kondromiksoid fibromalardır¹.

Osteokondrom kemik dokunun sık görülen iyi huylu primer tümörüdür. Sıklıkla 1. - 3. dekatta görülür. Genellikle uzun kemiklerin kartilajenöz bölgelerinde yerleşir².

Osteokondromlar sık görülen tümörler olmasına rağmen, kosta yerleşimi az görülür. Bu tümörler epifizyal kostokondral birleşim yerini veya kostaların vertebral ucunu tutar^{1,3}. Maligniteye dönebilir ve intratorasik komplikasyonlara neden olabilirler (%15)^{1,2}.

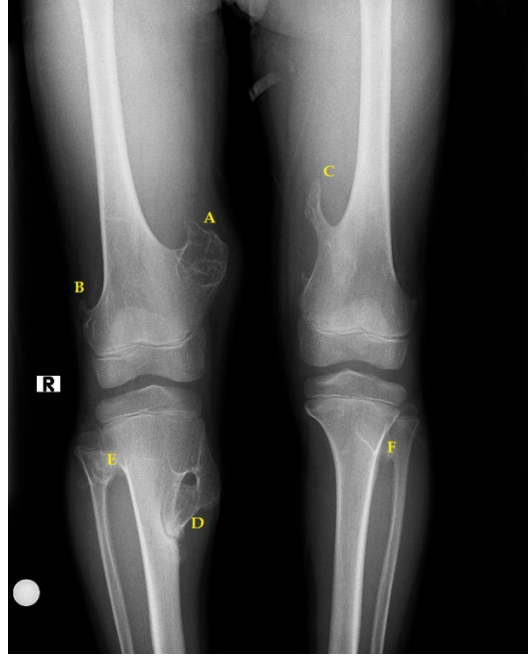
Bu çalışmada, daha önce uzun kemik tutulumu olan ve kosta tutulumu ile tekrar eden bir osteokondrom

Sorumlu Yazar: Ufuk Çobanoğlu, Yüzüncü Yıl Üniversitesi Tıp Fakültesi
Yüzüncü Yıl Üniversitesi Tıp Fakültesi Dursun Odabaş Tıp Merkezi Göğüs Cerrahisi Anabilim Dalı Van
drucobanoglu@hotmail.com

olgusunun özellikleri takdim edilmektedir.

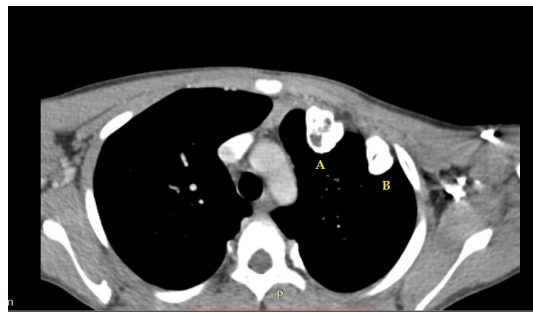
Olgu Sunumu

On dört yaşında erkek hasta, 3 yıl önce sağ femur distal suprakondüler medial ve lateral kenarda, sol femur distal metafiz medialinde, sağ tibia proksimal metafiz medialinde ve tibia-fibular bileşkede, sol tibia proksimal metafizde ve tibia-fibular bileşkede gelişen ekzositozlar nedeni ile opere edilmiş ve patoloji sonucu osteokondrom olarak rapor edilmiştir (Şekil 1).

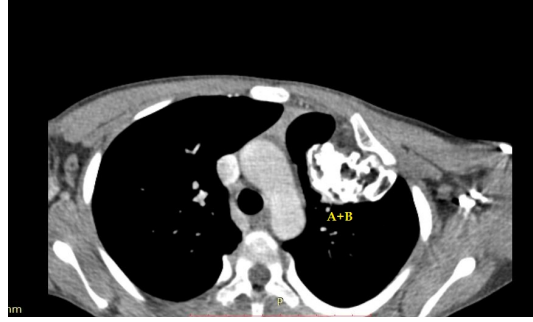


Şekil 1 : Sağ femur distal suprakondüler medial (A) ve lateral (B) kenarda, sol femur distal metafiz medialinde (C), sağ tibia proksimal metafiz medialinde (D) ve tibia-fibular bileşkede (E), sol tibia proksimal metafizde tibia-fibular bileşkede (F) ekzositozlar

Hasta sol hemitoraksta göğüs ağrısı şikayeti ile kliniğimize müracaat etti. Bilgisayarlı toraks tomografisinde sol 2, 3 ve 4. kotlarda anterior lokalizasyonda, kosto-kondral bileşkeден kaynaklanmış ve intratorasik olarak protrüze olmuş kitle tespit edildi (Şekil 2,3).

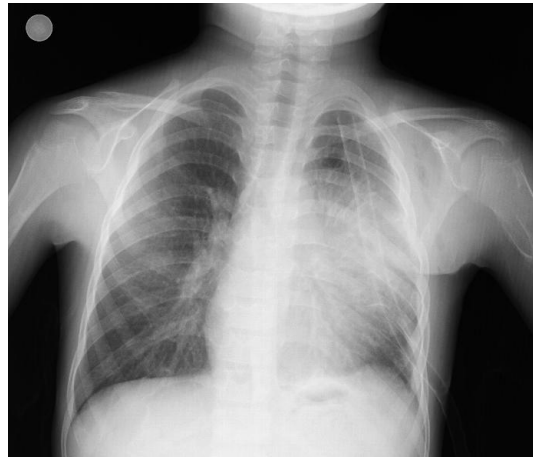

Şekil 2 : Sol hemitoraksta 2,3 ve 4. kaburgalardan kaynaklanan ve intratorasik protrüze olan lezyonlar (A ve B)



Şekil 3 : 2,3 ve 4. kotlardan kaynaklanarak füzyon olmuş kitle imajı (A+B)

Operasyona alınan hastada kitlenin tam üzerine gelecek şekilde insizyon yapıldı. Kitleye ulaşıldıktan sonra tümörün kaynaklandığı kemik yapılar tam olarak tespit edildi. Solda 2, 3 ve 4. kotları tutmuş ve birbirine fiske olarak 9x6 cm ebadında kitle oluşturmuş lezyon izole edildi. Tümörün üst ve altındaki sağlıklı kemik yapılar (1. ve 5. kosta) tespit edildikten sonra, kostatom yardımıyla lateral kısımlarda 5 cm'lik güvenlik sınırı bırakılacak şekilde ve üst ve alt sağlıklı birer kotu da kapsayacak şekilde en-bloc rezeksiyon yapıldı. Bu tip göğüs duvarı defektlerinde rekonstrüksiyon için genelde sertleşebilen metilmetaklart hazırlanıp iki katman prolen mesh arasına yerleştirilmesi tercih edilir. Ancak, hastamızın 14 yaşında olması ve büyümeye devam edecek göğüs kafesinin bu tip bir protez materyaline uyum sağlamasının mümkün olmaması nedeni ile rehidrasyon veya soğutma gerektirmeden kullanılabilen ve göğüs kafesi genişlemesine adapte olabilen, domuz dermal dokudan elde edilmiş bir asellüler kollajen matris olan torasik insert biyolojik implant tercih edildi. İmplant çift kat olarak defektin iç kısmına yerleştirilip "U" süturlerle defektin kenarlarına tespit edildi ve üzerine pektoral majör kası getirilerek stabilizasyon sağlandı. Hastanın patolojisi osteokondrom olarak rapor edildi. Postoperatif kontrol grafileri normal olan (Şekil 4) hasta, 7. gün taburcu edildi. Kontrolleri devam eden hasta postoperatif 12. ayında olup herhangi bir sorun saptanmadı.



Şekil 4 : Postoperatif akciğer grafisi (sol hemitoraksta göğüs tüpü ve insert biyolojik implanta ait gölge koyuluğunda artma imajı)

Tartışma ve Sonuç

Osteokondrom (osteokartilajenöz eksostoz) sık görülen iyi huylu kemik tümörüdür. Tekli veya çoklu olarak,

sıklıkla 1. ve 3. dekatta görülür. Primer olarak uzun kemiklerin kartilajenöz bölgelerinde görülmektedir⁴. Nadiren kafatabanında, vertebral kolonda, kostalarda, skapulada ve pelvisde gelişebilir.

İskelet sistemi içerisinde kemik tümörlerinin %7-8'i toraks kafesindedir. Genel olarak tüm osteokondromların %2'si kosta yerleşimlidir. Başka bir ifade ile kosta tümörlerinin %8'i osteokondromdur^{5,6}.

Toraks duvarı yerleşimli osteokondromlar genelde soliterdir. Ancak bazı durumlarda birden çok yerde veya bölgede kemik ekzositozlarına da rastlanılabilir. Ailesel veya genetik bir özelliği yoksa multipl ekzositozdan bahsedilebilir. Ailesel bir hikâye varsa herediter multipl ekzositozdan söz etmek mümkündür. Bu hastalarda iki heterojenöz gen mutasyonu saptanmıştır. Bunlar 8. ve 11. kromozom yerleşimli EXT1 ve EXT2 genleridir⁷. Hastamızda 3 yıl önce alt ekstremitelerde uzun kemiklerinde ekzositoz yaparak gelişen multipl lezyonlar şeklinde başlayan patoloji daha sonra toraksta kaburgaları tutarak tekrar etmiştir. Hastamızda aile öyküsü yoktur.

Kostal osteokondromlar genelde yavaş büyüyen tümörlerdir. Çoğunlukla belirti vermezler. Bu tümörler ekstratorasik veya intratorasik büyüme gösterebilir. Bu da göğüs duvarında ağrı ve büyüyen kitle varlığına sebep olabilir. İntratorasik büyüme gösteren olgularda hemotoraksa neden olabileceği gibi bazı posterior yerleşimli olgularda da büyüme sonrasında spinal basıya neden olabileceği belirtilmiştir⁸. Hastamız intratorasik olarak büyüyen ve göğüs ağrısına neden olan bir kitle ile müracaat etmiştir.

Preoperatif dikkatli anamnez, fizik muayene ve laboratuvar testlerini takiben direkt akciğer grafi ve toraks tomografisi çekirilmelidir. Daha önce çekirilmiş göğüs filmleri de değerlendirmede büyük önem taşımaktadır⁹.

Bazı çalışmalar, toraks magnetik rezonans görüntülemenin toraks duvarı tümörlerinde faydalı olduğunu bildirirse de, eğer akciğer parankiminin de metastaz açısından değerlendirilmesi düşünülüyorsa toraks tomografisi daha uygun olmaktadır. Radyolojik olarak tümörde kemikte genişleme, litik lezyon görünümü, lobülasyon ve kalsifikasyonlar görülebilir. Bunlar spesifik olarak malign veya benign ayırımında yeterli olamamaktadır. Kemik sintigrafisi ile alınan pozitif tutulumlar her zaman olmamakla beraber malignite lehine değerlendirilebilir. Ama negatif tutulum da maligniteyi ekarte ettiremez. Bu nedenle, preoperatif radyolojik tetkikler ayırıcı tanı açısından yeterli bilgi verememektedir. Burada önemli ölçüt klinik olarak büyüme gösteren ve buna bağlı olarak şikâyetlere neden olan kitlelerin çıkarılması gerektirir⁹.

Yeterli doku tanısı önemlidir. 5 cm'den küçük tümörlerde genel yaklaşım insizyonel biopsi yerine total eksizyondur. Daha büyük tümörlerde kor biyopsiler önerilmektedir⁹.

Sekonder malign osteokondromlar multipl osteokondromlu hastaların yaklaşık %10'unda ortaya çıkarlar ama bunların %1'den azı tek lezyonludur. Soliter osteokondromda %1, multipl herediter osteokondromda %10 malignensi gelişme olasılığı vardır. Pelvik ve skapula yerleşimli olan osteokondromlarda malign dejenerasyon daha sık gözlenmektedir².

Tedavisi cerrahidir. Bu nedenle küçük boyutlu tümörlerde malignite olasılığı da akıldan çıkarılmadan mümkün olan genişlikte rezeksiyon hasta için faydalıdır. Rezeksiyonun durumuna göre toraks duvarı primer olarak veya greft ile kapatılabilir⁹. Hastamızda, kitle, lezyon çevre dokulardan tümör negatifliğini sağlamak amacıyla 5'er cm'lik tümörsüz alan ve alt ve üstte sağlam kotları da içerecek şekilde rezeke edilmiş ve greft ile kapatılmıştır.

Sonuç olarak, kosta, osteokondrom için nadir bir yerleşim yeridir. Klinik olarak ağrılıdır ve malign dejenerasyon riski fazladır. Hastamızda da ağrının ön planda olduğu klinik ve nadir görülen bir yerleşim yeri mevcuttu. Benign oldukları bilinse bile maligniteye dönebildikleri akıldan çıkarılmamalıdır. Hatta tümör, bazen ilerlemiş olgularda intratorasik komplikasyonlara yol açabilmektedir. Cerrahi işlem ile tümör mutlaka çıkarılmalı ve hastalar takip programında tutulmalıdır.

Kaynaklar

1. Okutan H ve ark. Olgu Sunumu: Kosta Yerleşimli Osteokondrom. T Klin J Med Sci. 2003; 23:242-4.
2. Demircan S ve ark. Kosta kökenli osteokondrom olgusu. Turkish J Thorac Cardiovasc Surg. 2008;16:131-2.
3. Bucham KG, et al. Juxtacardiac costal osteochondroma presenting as recurrent haemothorax. Eur J Cardiothorac Surg. 2001;20:208-10.
4. Harrison NK et al. Osteochondroma of the rib: an unusual cause of haemothorax. Thorax. 1994; 49:618-9.
5. Waller DA, Newman RJ. Primary bone tumours of the thoracic skeleton: an audit of the Leeds region-al bone tumour registry. Thorax. 1990;45:850-5.
6. Aithal VK, Bhaskaranand K. Osteochondroma of the first rib presenting as a prominent clavicle. A report of 2 cases. Int Orthop. 1999;23:66-7.
7. Bovee JV, et al. EXT-mutation analysis and loss of heterozygosity in sporadic and hereditary osteochondromas and secondary chondrosarcomas. Am J Hum Genet. 1999;65: 689-98.
8. Keith GB, et al. Juxtacardiac costal osteochondroma presenting as recurrent heemothorax. Eur J Cardiothorac Surg. 2001;20: 208-10.
9. Han S, Soylu L. Kostal osteokondromlu bir olgu. Yeni Tıp Dergisi. 2009;26:243-4.

Sunum Bilgisi

Çalışma daha önce Türk Toraks Derneği 19. Yıllık Kongresi'nde (6-10 Nisan 2016,Belek, Antalya) poster olarak sunulmuştur.