

## Erişkinde Özefajial Bronkojenik Kist

Esophageal Bronchogenic Cyst in an Adult  
Genel Cerrahi

Başvuru: 28.04.2015  
Kabul: 27.06.2015  
Yayın: 09.07.2015

Tülay Diken Allahverdi<sup>1</sup>, Neşet Köksal<sup>1</sup>, Turgut Anuk<sup>1</sup>

<sup>1</sup> Kafkas Üniversitesi Tıp Fakültesi

### Özet

Bronkojenik kistler intrapulmoner ve mediastinal lokalizasyondaki foregut'tan orjin alan konjenital lezyonlardır. Özefajial bronkojenik kistler erişkinde nadir olmasına rağmen, çocuklarda daha sık görülebilmektedir. Bu çalışmada, yetişkin bir kişide saptadığımız özefajial bronkojenik kist deneyimimizi aktarmak amaçlanmıştır. Otuzbir yaşında erkek hasta, Kafkas Üniversitesi Hastanesi'ne disfaji ve epigastrik ağrı şikayeti ile başvurdu. Kontrast verilerek yapılan toraks bilgisayarlı tomografi (BT) incelemesinde 46x48 mm boyutlarında, çevre dokulara basıya ve özofagusun orta bölümünde sola kaymaya neden olan yoğun içerikli kistik lezyon tespit edildi. Üst gastrointestinal endoskopisinde 35cm'den 39cm'ye kadar uzanan lümenin üçte birini saran kitle gözlemlendi. Patoloji raporunda bronkojenik kist olduğu görüldü. Cerrahi sonrası sorun yaşanmadı ve hasta 7. gün taburcu edildi. Bu olgu sunumu gösteriyor ki bronkojenik kistler, birçok çalışmada daha öncede belirtildiği gibi, çocuklar kadar erişkinlerde de özofageal kitleler olarak bulunabilir. Erişkinlerde nadir görülmesine rağmen, özofagusun bronkojenik kistleri ile ilgili dikkatli olmak önemlidir. Ayrıca yapılacak cerrahi tedavi, komplikasyonların önlenmesi için gerekli olabilir.

**Anahtar kelimeler:** *Bronkojenik kist, Duplikasyon kisti Foregut*

### Abstract

Bronchogenic cysts are congenital lesions that originate from the foregut in the pulmonary and mediastinal localization. Esophageal bronchogenic cysts are quite rare but are somewhat more common in children. Our aim in this study is to report our experience with an esophageal bronchogenic cyst in an adult. A 31-year-old male patient presented to the Kafkas University Hospital with symptoms of dysphagia and epigastric pain. Thorax computed tomography (CT) with contrast revealed a cystic lesion 46x48 mm in size with dense content that pushed the middle esophagus to the left and compressed the surrounding structures. Upper gastrointestinal endoscopy revealed a mass from 35 cm to 39 cm that covered a third of the lumen. The pathology report revealed a bronchogenic cyst. There were no postoperative complications and the patient was discharged on the 7th day. This case report demonstrates that bronchogenic cysts can be found in adults as esophageal masses just like in children, as reported previously in many studies. One must be careful regarding esophageal bronchogenic cysts although they are rare. Surgery may be required to prevent complications.

**Keywords:** *Bronchogenic kist, Duplication cyst Foregut*

### Giriş

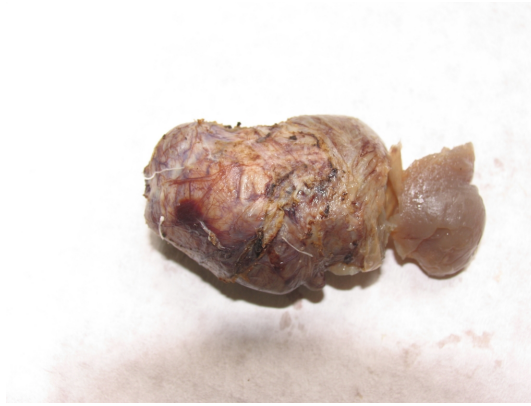Bronkojenik kistler, embriyolojik gelişme esnasında foregut'tan orijin alan konjenital lezyonlardır. Genellikle, intrapulmoner ve mediastinal lokalizasyonda bulunmaktadır. Özefajial bronkojenik kistler nadir görülmektedir. Özofagus bronkojenik kistleri asemptomatik lezyonlar olduğu için gerçek insidansları hakkında bilgi vermek zordur. Fakat yapılan otopsilerde görülme sıklığı %1'den azdır. Genellikle semptomların varlığı tedavi endikasyonu oluşturur.

Tanı için görüntüleme yöntemleri arasında baryumlu özofagografi, bilgisayarlı tomografi (BT), manyetik rezonans görüntüleme, özofagoskopi ve özofajial ultrasonografi yer alır. Fakat kesin tanısı kist çıkarıldıktan sonra histolojik bulgulara göre konur. Cerrahi rezeksiyon, yüksek komplikasyon yapan lezyonlar olduğu için en

uygun tedavi seçeneğidir.

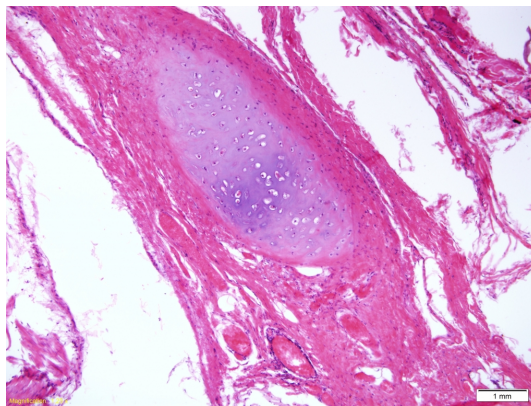
## Olgu Sunumu

Otuzbir yaşında erkek hasta, kliniğimize bir yıldır devam eden yutma güçlüğü ve mide yanması şikayetiyle başvurdu. Fizik muayenesinde herhangi bir bulgu yoktu. Laboratuvar bulgularında herhangi bir bulgu saptanmadı. Yapılan torakoabdomen BT'de abdomende herhangi bir bulgu yokken, toraks kesitlerinde alt özofagus lateral komşuluğunda 48x46 mm boyutunda özofagusu sol laterale iten ve lümeni daraltan yoğun içerikli kistik lezyon görüldü. Hastanın yapılan üst gastrointestinal endoskopisinde 35.cm'den başlayıp 39.cm'ye kadar özofagus lümeninin 1/3lük kısmını saran endoskop geçişine izin veren bir kitle tespit edildi. Kitleden biyopsi alındı. Sonucu leiomyomla uyumlu geldi. Hastanın semptomlarının olması üzerine, ameliyat yapılmaya karar verildi. Beşinci interkostal aralıktan torakotomi yapıldı. Özofagial kist bulundu. Eksizyon yapıldı (Şekil 1).



Şekil 1 : Bronkojenik kist, makroskopi

Patoloji sonucu özofageal bronkojenik kist ile uyumlu geldi (Şekil 2).



Şekil 2 : Bronkojenik kist, patoloji

## Tartışma ve Sonuç

Bronkojenik kistler fetal gelişimin 5.haftasında trakeobronşial ağacın anormal tomurcuklanmasından kaynaklanan ventral foregut'un nadir görülen konjenital anomalileridir<sup>1,2</sup>. Tipik olarak mediastinumda presternal, pulmoner veya perikardial alanda bulunurlar<sup>3</sup>. Nadiren özofagus veya diyafragmada bulunurlar. Retroperitonumda en sık adrenal bezlerde, intraperitoneal olarak mide, pankreas veya safra kesesinde görülebilirler<sup>4-6</sup>. Özofagus duplikasyon kistlerinin genellikle üç özelliği vardır. İlki, özofagus duvarında kist olması, ikincisi iki kas tabakasıyla örtülü olması ve sonuncusu skuamöz epitel ya da embriyonik özofagusun gelişiminin farklı dönemlerinde olan kolumnar, küboid, psödostratifiye veya silyalı epitelyum içermeleridir. Özofageal kistler, barındırdıkları epitele göre sınıflanırlar<sup>7</sup>. Özofageal kistli hastaların çoğunu bir yaşına kadar olan bebekler oluşturmaktadır, ancak pratikte her yaşta görülebilirler. Klinik semptomları kistin lokalizasyonu ve büyüklüğüne göre değişir. Erişkinlerde lezyonlar genellikle asemptomatiktir<sup>8</sup>. Kist yeterince büyüyüp obstrüksiyon oluşturduğunda semptomlar ortaya çıkar, özofagusu ilgilendiren basılarda disfaji, regürjitasyon, kusma, iştahsızlık, kilo kaybı ve ağrı görülür. Basının trakea'da yoğunlaştığı durumlarda solunumla ilgili semptomlar ön plana çıkar. Bu tür semptomlarda cerrahi operasyon yapılması gerekmektedir<sup>9-11</sup>. Bizim olgumuzda da otuzlu yaşlarda başlayan ve bir yıldır devam eden yutma güçlüğü semptomu mevcuttu. Bu semptom nedeniyle başvuran hastanın yapılan radyolojik tetkiklerinde özofagusta kist saptandı ve cerrahi operasyon yapıldı. Kistin çıkarılmadığı durumda komplikasyon olarak infeksiyon, hemoptizi, trakeaya ve vena kava superiora bası, intrakistik hemoraji, rüptür, bronşial fistül veya pnömotoraks görülebilmektedir<sup>12</sup>. Hastamızda herhangi bir komplikasyon olmadan kist eksize edildi.

Genellikle asemptomatik olan olgulara yapılan radyolojik tanı yöntemleriyle tanı konur. Yapılan radyolojik tetkikler ise baryumlu özofagogram, BT, manyetik rezonans görüntüleme ve endoskopik ultrasonografidir. Hastamızda tanı torakoabdomen BT ve üst gastrointestinal endoskopi ile konuldu.

Kesin tedavi cerrahi rezeksiyondur. Yetişkinlerde lezyonların çoğu mukozaya zarar vermeden enükleasyon ile çıkarılabilir. Klasik tedavi kistin torakotomi ile eksize edilmesidir. Fakat perkütan ve transbronşial aspirasyon, sklerozan madde enjeksiyonu, mediastinoskopi ile çıkarıldığı literatürde rapor edilmiştir<sup>13</sup>. Herhangi bir yere yapışıklık olmadığı durumda video yardımcı torakoskopik cerrahi ile kist çıkarılabilir<sup>14</sup>. Hastamızda tanı konulduktan sonra enükleasyon yapılarak kitle eksize edildi. Patolojik tanı bronkojenik kist ile uyumlu geldi.

## Kaynaklar

1. Wright C. Congenital malformations of the lung. *Current Diagnostic Pathology*. 2006;12:191–201.
2. Berrocal T, et al. Congenital anomalies of the tracheobronchial tree, lung, and mediastinum: embryology, radiology, and pathology. *Radiographics*. 2004. Jan-Feb;24(1):e17.
3. Ozel SK, Kazez A, Koseoguliani AA, Akpolat N. Scapular bronchogenic cysts in children: case report and review of the literature. *Pediatr Surg Int*. 2005. October;21(10):843–5.
4. Sumiyoshi K, et al. Bronchogenic cyst in the abdomen. *Virchows Arch A Pathol Anat Histopathol*. 1985;408(1):93–986
5. Chung JM, Jung MJ, Lee W, Choi S. Retroperitoneal bronchogenic presenting as adrenal tumor in adult successfully treated with retroperitoneal laparoscopic surgery. *Urology*. 2009. February;73(2):442.e13–e15.
6. Harvell JD, Macho JR, Klein HZ. Isolated intra-abdominal esophageal cyst. Case report and review of the literature. *Am J Surg Pathol*. 1996. April;20(4):476–47.
7. Nobuhara KK, Gorski YC, La Quaglia MP, Shamberger RC. Bronchogenic cysts and esophageal duplications: common origins and treatment. *J Pediatr Surg*. 1997. October;32(10):1408–13.
8. Bolton JW, Shahian DM. Asymptomatic bronchogenic cysts: What is the best management? *Ann Thorac*

Surg. 1992;53:1134–7.

9. Watson DI, Britten-Jones R. Thoracoscopic excision of bronchogenic cyst of the esophagus. Surg Endosc. 1995;9:824–5.
10. Weber T, et al. Video-assisted thoracoscopic surgery of mediastinal bronchogenic cysts in adults: A single center experience. Ann Thorac Surg. 2004;78:987–91.
11. Endo C, et al. Bronchioloalveolar carcinoma arising in bronchogenic cyst. Ann Thorac Surg. 2000;69:933–5.
12. Mondello M, et al. Thoracoscopic resection of a paraaortic bronchogenic cyst. J Cardiothorac Surg. 2010;5:82.
13. Martinoid E, et al. Thoracoscopic excision of mediastinal bronchogenic cysts: Results in 20 cases. Ann Thorac Surg. 2000;69:1525–8.
14. Tölg C, et al. Open vs Thoracoscopic surgical management of bronchogenic cysts. Surg Endosc. 2005;19:77–80.

## Sunum Bilgisi

Avrupa Cerrahi Kongresi ( European Society of Surgery (ESS)) 22-24 Kasım, 2012 İstanbul, kongresinde poster olarak sunulmuştur.