

Kendi Kendine Meme Muayenesi Nasıl Yapılır?

How to do Breast Self-Examination?

İmajlar » Genel Cerrahi

Başvuru: 28.09.2012

Kabul: 02.10.2012

Yayın: 02.10.2012

Tamer Akça¹

¹ Mersin Üniversitesi Tıp Fakültesi

Erken tanıda değeri tam olarak ortaya konmamasına rağmen tüm dünyada kadınların düzenli olarak kendi kendilerini muayene etmeleri gerektiği konusunda fikir birliği vardır. Herhangi bir risk faktörü olmayan kadınlar 20 yaşından itibaren her ay düzenli olarak kendi kendini muayene etmelidir. Bu uygulama hem ucuz hem de risksiz bir yöntemdir. Meme protezi bulunanlar da doktoru tarafından eğitilerek kendi kendini muayene edebilir. Burada doktor kişiye kendi protezinin sınırlarını hissetmesini sağlar ve nerede hangi doku ile karşılaşacağını tarif eder.

Normalde adet öncesi dönemde memeler ödemle birlikte şişer ve mevcut bulgularda değişikliklere neden olabilir. Bu nedenle her kadın kendi kendini ne zaman muayene edeceğini tam olarak bilmeli ve her seferinde aynı zamanda muayene etmelidir. Bu dönem adet gören kadınlarda âdetin bitiminden sonraki hafta, menopoza giren kadınlarda her ayın aynı günü, emziren kadınlarda emzirmeyi takiben ve doğum kontrol hapı kullanan kadınlarda ise yeni kutuya başlamadan önceki gündür.


Kendi kendine muayenenin hastanın gereksiz paniğe kapılmasına yol açabileceği gibi, tam tersine gereksiz bir öz güvene sebep olarak doktor kontrollerini aksatmasına da sebep olabileceği akıldan çıkarılmamalıdır. Bu muayenenin asla bir meme cerrahının veya genel cerrahın muayenesinin ve mamografinin yerini tutmayacağı iyi bilinmelidir.

Meme muayenesi gözle ve elle yapılmalıdır. Bu işlemler ayakta ve yatarak uygulanabilir. Her iki durumda da memenin kendisi, meme başları, meme cildi, meme altı bölgeleri ve koltuk altları dikkatlice muayene edilir. Bunun için iyi ışıklandırılmış bir ortam ve belden yukarısının tamamen çıplak olması gerekir.

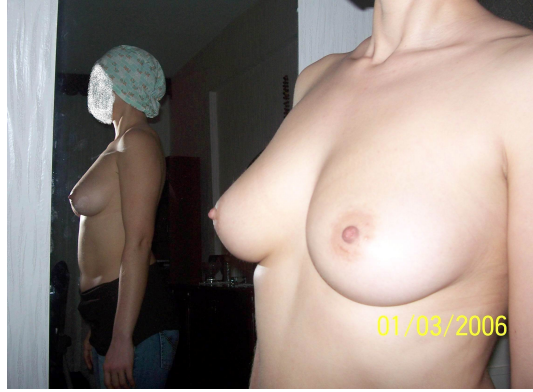Gözle Meme Muayenesi Nasıl Yapılır?

Gözle meme muayenesi ayna karşısında yapılmalıdır.

1. Öncelikle her iki kol serbestçe yana sarkık durumda ve omuzlar dik olarak ayna karşısına geçilir. Başlangıçta önden memelerin büyüklüğüne, simetrisine, derisinin rengine ve şekline, meme başının duruşuna, meme altı bölgelere bakılır (Resim 1). Daha sonra aynı özelliklere her iki yandan dönerek tekrar dikkat edilir (Resim 2). Burada özellikle her iki memenin birbirinin aynı büyüklükte olmayabileceği akıldan bulundurulmalıdır. Bu normal bir durumdur ve endişe edilmemelidir.



Şekil 1

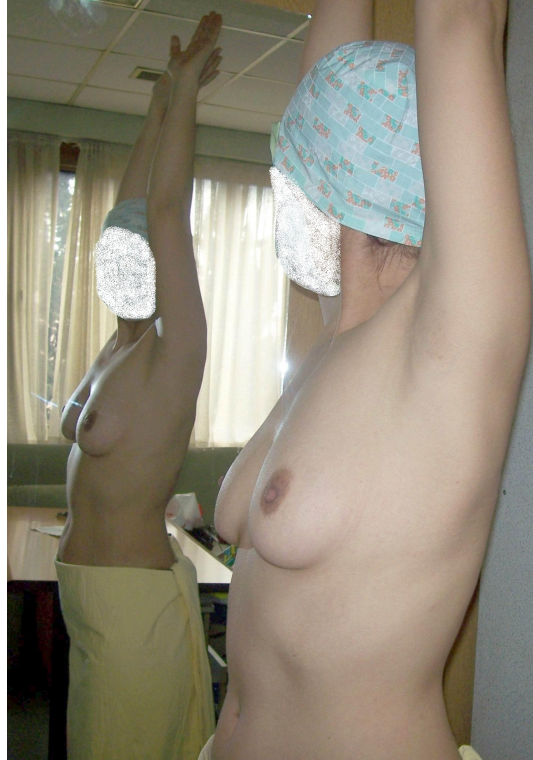

Şekil 2

2. İkinci aşamada her iki kol başın üzerine kaldırılarak hem önden (Resim 3) hem de her iki yandan (Resim 4) tekrar memeler, meme başları, meme altı bölgeler ve bunlara ek olarak koltuk altları gözle incelenir.



Şekil 3



Şekil 4

3. Daha sonra eller her iki yandan leğen kemiğinin üzerine konarak kuvvetlice bastırılır. Bu sırada omuzlar

hafifçe çıkarılarak öne doğru eğilir. Yine önden (Resim 5) ve daha sonra da her iki yandan (Resim 6) olmak üzere memeler, meme başları ve meme cildi dikkatlice gözden geçirilir.



Şekil 5



Şekil 6

Muayenede memelerin şekli, büyüklükleri, dış hatları, çekinti ve kızarıklık gibi özellikler açısından dikkatle incelenir. Bu muayeneler sırasında memelerden birinde diğerine göre belirgin bir büyüme, meme derisinde çekinti, portakal kabuğu gibi selülitli bir görüntü, kızarıklık ve meme başından kendiliğinden gelen bir akıntı gibi farklılıklar görüldüğünde derhal bir meme cerrahına veya genel cerraha başvurulmalıdır.

Bu esnada kafa karıştırıcı bir sorun da meme başı çöküntüleridir. Bazı kadınlarda tamamen yapısal olarak bulunan masum meme başı çöküntüleri kanser belirtisi olarak algılanarak paniğe neden olmaktadır. Bir kural olmamakla birlikte yapısal masum çöküntüler hasta kendini bildiğinden beri vardır. Ayrıca daha önce geçirilmiş olan meme iltihaplarına bağlı çekintiler de olabilir. Bunların kanserden ayrılması için çok detaylı araştırmalar gerekir. Kansere bağlı olgular ise başlangıçta olmayan çöküntünün zaman içinde ve özellikle de kanserden etkilenen memede tek taraflı olarak ortaya çıkarlar.

Elle Meme Muayenesi Nasıl Yapılır?

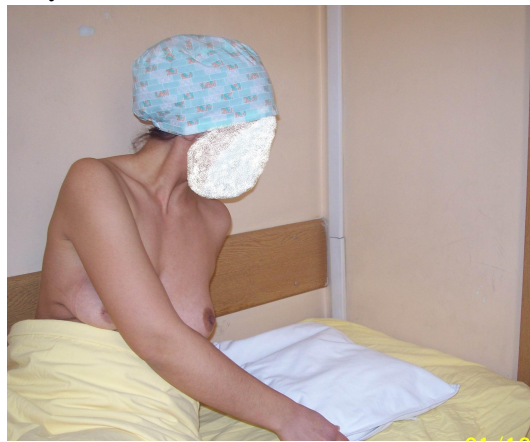Elle muayene ayna karşısında (Resim 7), duşta veya yatarken yapılabilir. Ancak genel olarak tam bir değerlendirme sağlanması açısından yatarak yapılması tavsiye edilmektedir. Yatarak yapılan meme muayenesi en rahat yöntemdir. Ayrıca meme dokusunun tamamının göğüs duvarı üzerine yayılarak muayene edilmesi mümkün olacağından herhangi bir kitleyi saptamak daha kolay olacaktır.



Şekil 7

Burada öncelikle tarif edilen muayene şekli sağ meme içindir. Siz istediğiniz taraftan başlayabilirsiniz. Sonuçta her iki memenizi ve her iki koltuk altınızı muayene etmeden muayeneniz tamamlanmamış demektir.

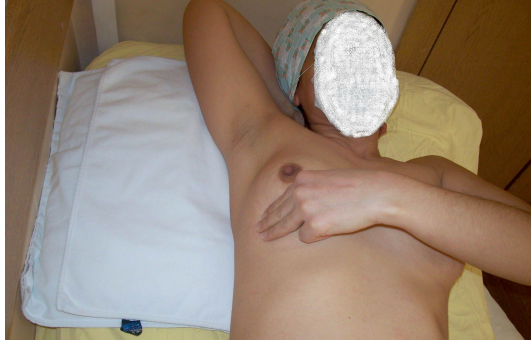1. Muayene için öncelikle düz bir yere sırt üstü uzanılır ve sağ kürek kemiği altına küçük bir yastık veya katlanmış bir havlu vb. konur. Böylece göğüs duvarı yukarı itilir ve meme dokusunun daha belirgin olarak ortaya çıkması sağlanır. Sağ el de başın altına konur (Resim 8). Bu yöntemde de memenin kendisi, meme başları ve koltuk altı bölgeleri muayene edilir.



Şekil 8

2. Muayenede sağ meme için sol el kullanılır (Resim 9). Elin 2. 3. ve 4. parmaklarının uçtaki boğumlarının yastıkçık bölümleri ile (Resim 10) tüm meme dokusu küçük dairesel hareketler çizerek muayene edilir. Bu

esnada her bölgede memeye yapılan baskı şiddeti hafiften kuvvetliye doğru artırılmalıdır. Böylece hem yüzeysel hem de derin olarak meme dokusu kontrol edilmiş olur. Eğer uygulanacak baskının şiddeti konusunda şüphe varsa, bu durum doktora sorularak açıklığa kavuşturulabilir.



Şekil 9



Şekil 10

- Her muayene edilen bölge bitince bir sıra dâhilinde hemen yan bölgeyi muayeneye geçmeli ve böylece meme dokusunun tamamı atlanmadan kontrol edilmelidir. Memenin bir tarafından başlanarak aşağı-yukarı çizgi çizer gibi bir sıra izlenerek (Resim 11a), meme başından dışarı doğru gidip gelerek (Resim 11b) veya memenin merkezinden dışarı doğru (veya dışarıdan merkeze doğru) bir spiral çizerek (Resim 11c) muayene edilmesi belirli bir muayene sırası alışkanlığı kazandırır. Meme yukarıda köprücük kemiğinin altından başlanarak aşağıda meme altı kıvrımına kadar, iç kenarda iman tahtası kemiğinden başlanarak koltuk altı bölgesine kadar muayene edilmelidir (Resim 12). Parmakların hareketini kolaylaştırmak amacıyla parmaklara vücut losyonu, vücut yağı veya sabun sürülebilir (Resim 13).



Şekil 11A



Şekil 11B



Şekil 11C



Şekil 12



Şekil 13

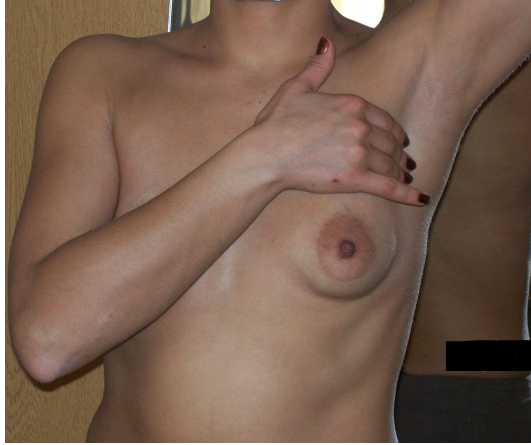4. Muayene sırasında meme başı ve etrafındaki koyu renkli alan da muayene edilmelidir (Resim 14).



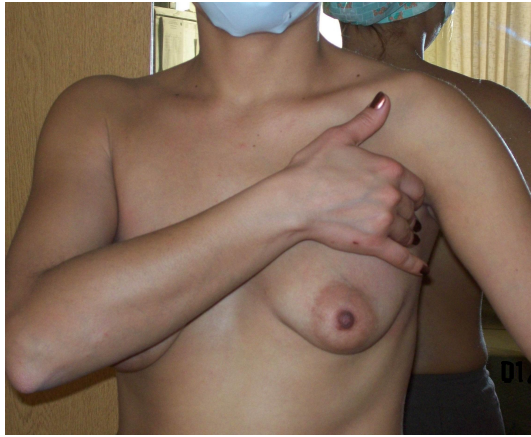Şekil 14

5. Koltuk altı muayene edilmeden meme muayenesinin bitmeyeceği unutulmamalıdır. Koltuk altı muayenesi genellikle oturularak yapılır. Öncelikle muayene edilecek taraf kol hafifçe yukarı kaldırılarak sağ koltuk altı sol elin, sol koltuk altı ise sağ elin 2. .3 ve 4. parmaklarının uçtaki boğumlarının yastıkçık bölümleri ile hafiften kuvvetliye bastırılarak kontrol edilir (Resim 15). Kolun tamamen yukarı kaldırılması parmakların

koltuk altını tam olarak hissetmelerini engelleyeceği bilinmelidir. Daha sonra kol aşağıya indirilerek muayene tekrarlanır (Resim 16).

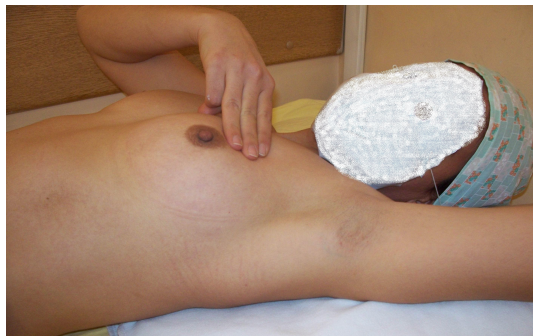

Şekil 15



Şekil 16

Tüm bu işlemler sol meme için sol kürek kemiği altına bir yükselti konulduktan sonra, sol eli başın altına alarak ve sağ el kullanılarak tekrarlanmalıdır (Resim 17).



Şekil 17

Muayene sırasında memeler biraz ağrıyabilir. Özellikle adet öncesi dönemde bu ağrılar daha fazladır. Süreklilik

göstermediği, beraberinde kızarıklık, şişlik gibi başkaca bir belirti olmadığı ve günlük yaşantıyı etkilemediği sürece ağrılar çok dikkate alınmamalıdır.

Muayene sırasında kendiliğinden meme başından beyaz renkli veya renksiz bir akıntı gelebilir. Bu genellikle herhangi bir problem olduğunu göstermez. Ancak akıntı kendiliğinden geliyor ve çamaşırı kirletiyorsa, tek bir meme başından geliyorsa ve kanla karışıksa önemli olabilir. Böyle durumlarda bir meme cerrahına veya genel cerraha başvurulmalıdır.

Muayene ile gerek meme dokusunda, gerekse koltuk altlarında ele gelen herhangi bir şişlik araştırılmalıdır. Başlangıçta her şey kitle gibi ele gelebilir. Ancak kişi kendi memesine alıştıktan sonra bu ayırımı daha rahat yapabilecektir. Özellikle de muayene yanlış olarak adetten hemen önce yapılırsa meme içerisinde dağınık olarak yerleşmiş küçük şişlikler saptanabilir. Genelde adetten sonra bu doğal şişlikler küçülür veya tamamen kaybolabilir.

Zaman içerisinde gerilemeyen veya daha da büyüyen kitleler için bir meme cerrahına veya genel cerraha başvurulmalıdır.

Bilgi: Bu yazı “*Meme Kanseri Gerçeği: Sormaya Korktuğunuz Sorular ve Yanıtları*” adlı kitabın *Meme Tarama Programı Nedir ve Kendi Kendine Meme Muayenesi Nasıl Yapılır?* isimli bölümünden alınmıştır.