

Stereotaktik Meme Biyopsisi Esnasında Telin Perikard Penetrasyonu

Pericardial Penetration of Stereotactic Breast Biopsy Guide Wire
Genel Cerrahi

Başvuru: 27.10.2018
Kabul: 26.11.2018
Yayın: 12.12.2018

Alican Güreşin¹, Sertaç Ata Güler¹, Gökhan Pösteği¹, Turgay Şimşek¹, Saffet Çınar¹

¹ Kocaeli Üniversitesi Tıp Fakültesi

Özet

Stereotaktik telli meme biyopsisi, palpe edilemeyen malignite şüpheli lezyonlarda sık tercih edilen biyopsi tekniğidir. Lokal olarak hematoma, uygulama yerinde ağrı gibi hayati risk yaratmayan komplikasyonları mevcuttur. Hayati risk yaratan komplikasyon ortaya çıkma ihtimali oldukça azdır. Olgumuzda, 56 yaşında kadın hastanın sol memesinde yer alan BIRADS 4C lezyona stereotaktik işaretleme esnasında telin 4 - 5. kotlar arasını geçtiği farkedildi. Çekilen bilgisayarlı tomografi (BT)'de telin perikarda saplandığı görüldü. Olgunun yönetimi yazıda anlatılmaktadır.

Anahtar kelimeler: *meme, stereotaktik telli meme biyopsisi, perikard*

Abstract

Stereotactic guide wire breast biopsy is a frequently preferred biopsy technique for suspected non-palpable malignancy. Locally, there are complications such as hematoma or pain at the site of application. There is little chance of developing a life-threatening complication. In our case, a 56-year-old female patient with BIRDAS 4C left breast mass who had stereotactic guide biopsy in which the guide wire was found to have passed through the 4th to the 5th ribs. On computerised tomography (CT) scan, it was seen that the wire was stabbed in the pericardium. The management of the case is described in the article.

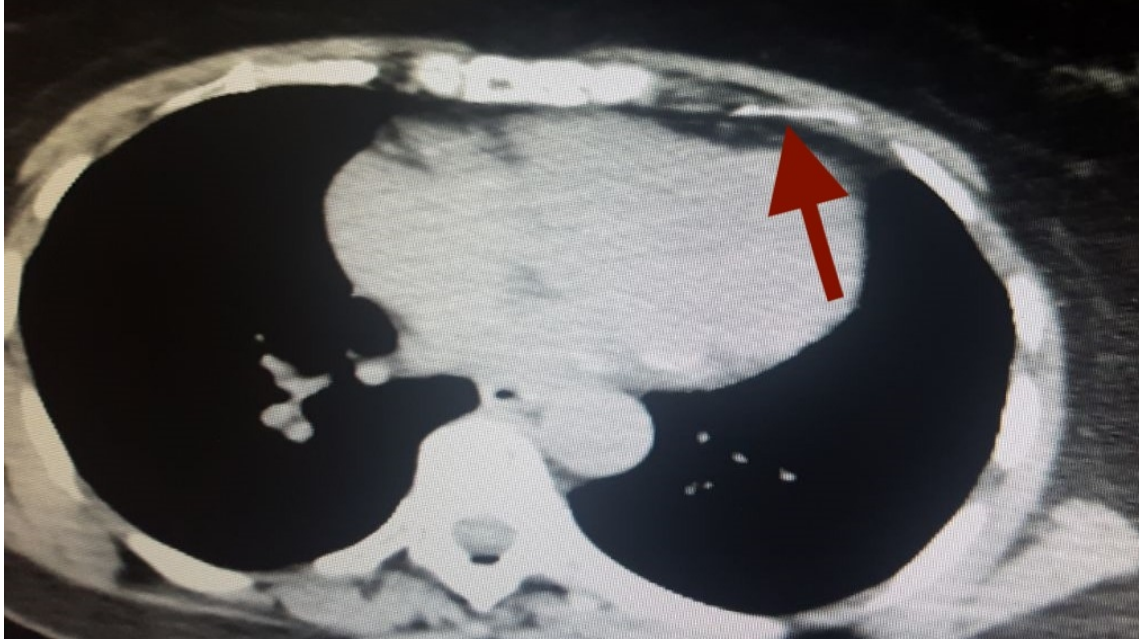
Keywords: *breast, stereotactic guide wire biopsy, pericardium*

Giriş

Stereotaktik telli işaretlemeli meme biyopsisi, palpe edilemeyen malignite şüpheli lezyonlarda sık tercih edilen yardımcı biyopsi tekniğidir¹. İşlem esnasında lokal olarak hematoma ve/veya uygulama yerinde ağrı gibi hayati risk yaratmayan komplikasyonları mevcuttur. Bunlar dışında, literatürde hayati risk yaratan komplikasyonları nadir bildirilmiştir. Özellikle, mortal seyreden komplikasyonu bilinmemektedir.

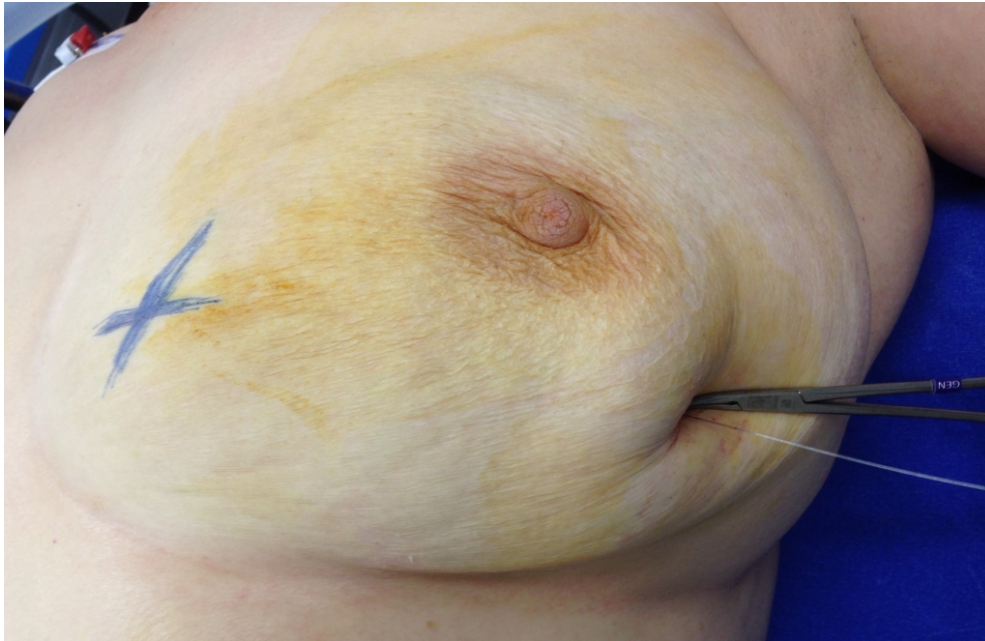
Olgu Sunumu

Elli altı yaşında kadın hasta, yapılan mamografi taramasında malignite şüpheli lezyon nedeniyle eksizyonel biyopsi yapılması kararlaştırıldı. Stereotaktik işaretleme esnasında telin kot arasından toraksa ilerlediği görüldü. Hastaya çekilen toraks bilgisayarlı tomografi (BT)'sinde kılavuz telin 4. ve 5. kotlar arasından toraksa girdiği ve perikarda temas ettiği görüldü (Şekil 1).



Şekil 1 : Stereotaktik telin perikarda penetre olduğunun bilgisayarlı tomografi görüntüsü

Öncelikle telin göçünü önlemek amacıyla bir klemp yardımıyla tel hafif gergin pozisyonda sabitlendi (Şekil 2).



Şekil 2 : Memede stereotaktik işaretleme telinin görüntüsü

Kalp damar cerrahisi ve radyoloji tarafından yapılan değerlendirmede herhangi bir kardiyak hasar olmamasına rağmen kılavuz telin çıkarılması esnasında olası bir perikard hasarına karşı acil torakotomi hazırlıkları da yapılarak hasta ameliyata alındı. Kitle üzerinden yapılan insizyonla telin geçtiği kitle bulundu ve toraksa saplı

olan tel, toraks duvarına girdiği yerden toraksa giriş yönünde manüple edilerek çıkarıldı. Yapılan EKO kardiyografide herhangi bir tamponat bulgusu görülmedi. Hasta takibinde vitalleri stabildi ve herhangi bir komplikasyonla karşılaşmadı.

Tartışma

Stereotaktik meme biyopsi ve işaretleme teknikleri 1990 yılından bu yana kullanılan cerrahi ve radyoloji işbirliği ile yürütülen yüksek doğrulukta tanı koyma kabiliyetine sahip tanı yöntemidir ¹. Stereotaktik telli işaretleme komplikasyonları oldukça nadir görülmekle birlikte en sık rastlanan komplikasyonu hematoma olarak bildirilmiştir ^{2,3}. Anlatılan olguda da stereotaktik meme işaretlemesinde literatürde az rastlanan ölümcül bir komplikasyonla karşıma gelen telin perikarda saplanması sunulmuştur. Stereotaktik teller, tek yönlü olarak ilerlemeye müsaade eden çengelli ucu sebebiyle migrasyona müsait yapıdadırlar. Böyle bir komplikasyon gelişmesi halinde telin daha ciddi hasar meydana getirmesini önlemek amacıyla telin bir klemp aracılığıyla tespitinin önemli olduğu düşünülmektedir. Stereotaktik işaretleme her ne kadar minimal invaziv bir işlem gibi görünse de ölümcül komplikasyonlarla karşılaşılabilceği akılda tutulmalı ve bu durum hasta ile de paylaşılmalıdır.

Referanslar

1. Krebs TL, et al. Large-core biopsy guns: Comparison for yield of breast tissue. *Radiology*. 1996;200:365-8.
2. Liberman L, et al. Impact of core biopsy on the surgical management of impalpable breast cancer. *AJR*. 1997; 168:495-9.
3. Jackman RJ, Birdwell RL, Ikeda DM. Atypical ductal hyperplasia: can some lesions be defined as probably benign after stereotactic 11-gauge vacuum-assisted biopsy: eliminating the recommendation for surgical excision? *Radiology*. 2002; 224:548-54.

Sunum

14. Ulusal Meme Hastalıkları Kongresi, 19-22 Ekim, 2017, Antalya, Türkiye