

Mekanik İleusun Nadir Bir Nedeni: Obturator Herni

A Rare Cause for Mechanical Ileus: Obturator Hernia Case Report
Genel Cerrahi

Başvuru: 30.06.2018
Kabul: 13.09.2018
Yayın: 12.10.2018

Girayhan Çelik¹

¹ Isparta Şehir Hastanesi

Özet

Obturator herni, obturator kanaldan çıkan, yüksek mortalite oranına sahip ve nadir rastlanan bir herni türüdür. Sebebi bilinmeyen intestinal obstrüksiyonlu yaşlı hastalarda bilgisayarlı tomografi (BT) taraması hızlı tanı ve erken cerrahi için avantaj sağlamaktadır. Obturator herni tanısındaki gecikme, yüksek mortalitesi olan ciddi bir durum olduğundan, erken tanı ve müdahalenin öneminin anlaşılması için obturator hernili bir olguyu sunduk.

Anahtar kelimeler: *İntestinal Obstrüksiyon, Obturator Herni, Mortalite, Bilgisayarlı Tomografi*

Abstract

Obturator hernia is a rare variety of hernias. It originates from the obturator canal and has a high mortality rate. Especially in elderly patients with mechanical obstruction, it can be diagnosed quickly by computed tomography, so that emergency surgery can be performed. We report a case with obturator hernia in order to emphasize that the diagnosis and early intervention are the most important aspects of management as it has a high mortality rate.

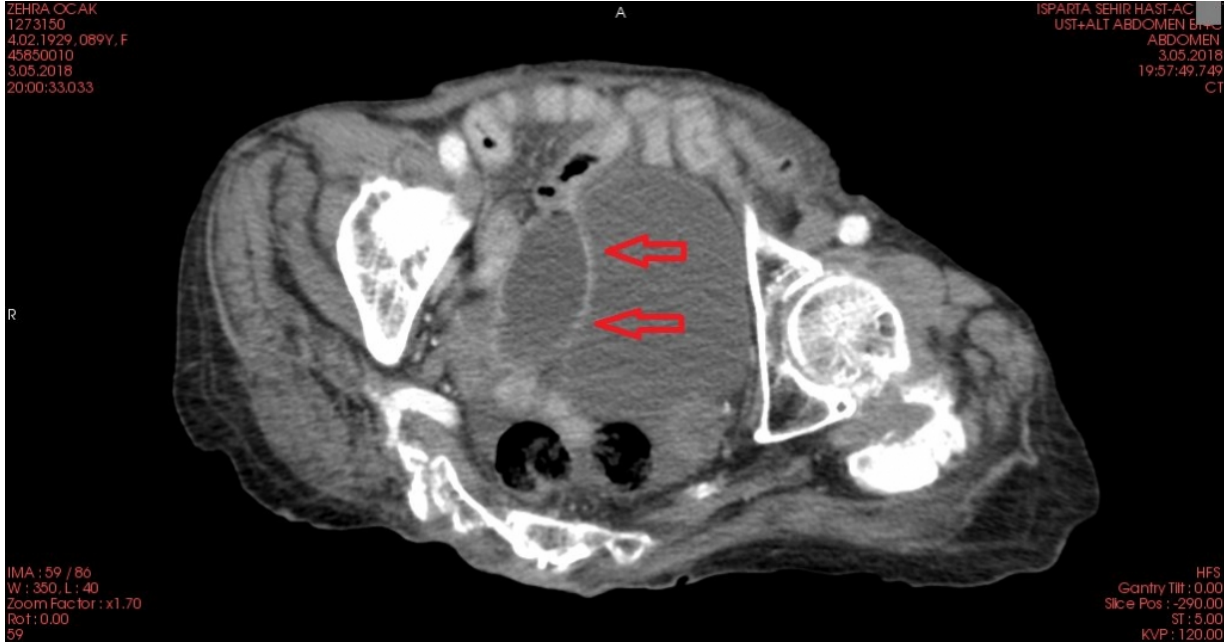
Keywords: *Intestinal Obstruction, Obturator Hernia, Mortality, Computerized Tomography*

Giriş

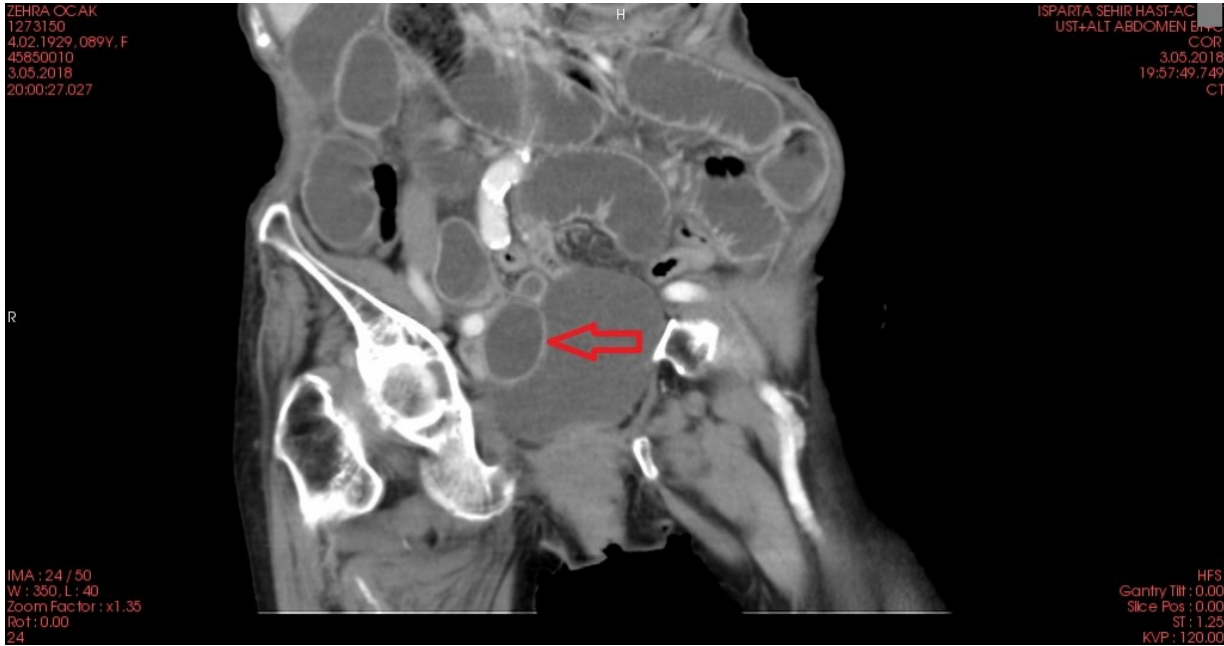Obturator herni nadir rastlanan bir herni türüdür. Herni, anterior pelviste bulunan obturator kanaldan obturator damarlar ve sinirin komşuluğunda çıkmaktadır. Sıklıkla ileri yaşdaki, düşük vücut kitle indeksi olan ve multipar bayanlarda görülür¹. Obturator herni intestinal obstrüksiyonlu hastaların 0.4%'ünü, tüm abdominopelvik hernilerin 0.07%'sini oluşturmaktadır. Bayanlarda obturator kanal daha geniş olduğu için herni erkeklere göre 9 kat fazla görülmektedir². Mortalite oranı yüksek olan nadir fakat ciddi bir durum olduğundan, özelliklerini anlamak obturator herniden şüphelenmek ve kolayca teşhis etmek açısından önemlidir³. Biz de acil servise mekanik intestinal obstrüksiyon bulgularıyla gelen 89 yaşındaki strangüle obturator hernili bayan hastaya yaklaşımımızı sunduk.

Olgu Sunumu

Seksen dokuz yaşında bayan hasta, üç gündür olan karın ağrısı, bulantı, kusma, gaz-gayta çıkaramama ve karında şişkinlik şikayetiyle acil servise başvurdu. Fizik muayenesinde batında distansiyonu, sağda daha belirgin olmak üzere her iki alt kadranda hassasiyeti vardı. Defans veya rebaund yoktu. Rektal tuşesinde rektum boştu. Dinlemekle metalik barsak sesleri vardı. Diğer sistem muayenelerinde anlamlı patoloji saptanmadı. Hastamızın boyu 152 cm, ağırlığı 49 kg idi. Vücut kitle indeksi 21,2 idi. Laboratuar bulguları WBC: 9,72 10³/µL, Glukoz: 139 mg/dl, BUN:26 mg/dl, Cr: 0,77 mg/dl, K: 3,7 mmol/L idi. Ayakta direkt karın grafisinde ince barsak düzeyinde multiple hava-sıvı seviyeri vardı. Abdomen bilgisayarlı tomografisinde (BT) sağ obturator kanaldan herniye olmuş ince barsak ansı görülüyordu (Şekil 1 ve 2).



Şekil 1 : BT de Transvers kesitte okun ucunda sağ obturator kanaldaki intestinal ansılar.



Şekil 2 : BT de Coroner kesitte okun ucunda sağ obturator kanaldaki intestinal ansılar.

Hasta acil operasyona alındı. Göbekağı median insizyonla yapılan laparotomide ileoçekal bileşkeden yaklaşık 60 cm proksimaldeki ince barsak ansının sağ obturator kanaldan herniye olduğı görüldü. Herni redükte edilince yaklaşık 10 cm'lik segmentin iskemik olduğı görüldü. Rezeksiyon ve anastomoz yapıldı. Defekt prolen mesh plug ile kapatıldı. Postoperatif yoğunbakım ünitesine alınan hasta 5 gün burada takip edilip sonrasında servise alındı. Postoperatif 11. günde cerrahi patolojisi kalmayan hasta bacaklarındaki kas güçsüzlüğü ve yürüme zorluğundan dolayı palyatif servisine devredildi.

Tartışma

Obturator herni “ küçük yaşlı kadın fitiği ” olarak isimlendirilir çünkü zayıf, multipar ve ileri yaş kadınlarda görülür ². Obturator herni nadir fakat ciddi bir durumdur ve intestinal obstrüksiyonu olan olgularda düşünülmelidir. Obturator herninin tanısında meydana gelebilecek gecikme morbidite ve mortaliteyle sonuçlanabilir ⁴. Sağ tarafta daha fazla görülme nedeni sigmoid kolonun sol taraftaki koruyucu etkisinden olabilir ⁵. Bizim hastamız zayıf, multipar ve ileri yaşta kadın hastaydı ve hernisi sağ taraftaydı.

Vakaların 90%'ında görülen akut intestinal obstrüksiyon en sık görülen bulgudur ve ortalama görülme süresi yaklaşık dört ila altı gündür. Karın ağrısı ve distansiyonu, kusma ve kabızlık olarak ortaya çıkar ⁶. Obturator hernide Howship-Romberg bulgusu obturator sinirin obturator kanal içindeki basısına bağlı olarak oluşur. Bu işaret obturator herni için patognomonik olarak kabul edilir ancak vakaların sadece % 15-50 'sinde sağlanabilir. Ancak osteoartrit gibi aynı tarafalı kalça eklemine etkileyen durumların varlığında geçersiz kalabilir. Bu nedenle, bir Howship-Romberg işaretinin yokluğu obturator fitiğin teşhisini göz ardı etmez. Diğer bir bulgu olan Hannington-Kiff işareti patellar refleksin varlığında uyluk addüktör refleksinin yokluğu olarak tanımlanır. Hannington-Kiff işareti önceki işaretlerden daha spesifik olsa da daha az sıklıkla kullanılır ⁷. Bizim hastamızda intestinal obstrüksiyon bulguları görülmekteydi diğerleri görülmedi.

Obturator fitik teşhisi genellikle obstrüksiyon veya peritonit nedeniyle yapılan laparotomiye kadar konulamayabilir. Tanı baryum lavman floroskopisi, herniyografi veya USG ile başarıyla konulabilir. Son zamanlarda BT taramasının obturator herninin preoperatif tanısında konvansiyonel yöntemlere göre daha yüksek hassasiyet ve doğruluğa sahip olduğunu görülmektedir. Sebebi bilinmeyen intestinal obstrüksiyonlu yaşlı hastalarda BT taraması hızlı tanı ve erken cerrahi için önemlidir ^{1,8}. Bizde hastamızın tanısını ameliyat öncesi çekilen BT ile koyduk.

Acil veya tekrarlayan obturator hernide tanı koymak zorlu olsa bile, cerrahi ana tedavi olarak belirtilir. Tedavide birkaç cerrahi prosedür tanımlanmıştır. Bu prosedürler abdominal, inguinal, retropubic ve obturator yaklaşımları içerir. Laparoskopik cerrahi son zamanlarda BT sonrası doğru preoperatif tanı olgularında elektif tedavi modalitesi olarak tanımlanmıştır. Cerrahi müdahalenin amacı, inkarsere olan organ veya barsakların canlılığını rezeksiyon açısından değerlendirmek ve bozulmuş obturatör kanalı onarmaktır ⁹. Bizde, vakamızda, göbekaltı median insizyonla laparotomi yapıp barsakları iskemi açısından değerlendirip obturator kanal onarımını başarılı bir şekilde yaptık.

Obturator herni nadir rastlanan bir herni türüdür. Nadir olmasına rağmen yüksek mortalitesi olan ciddi bir durum olduğundan özelliklerini anlamak erken tanı ve müdahale açısından önemlidir. Zayıf, multipar ve ileri yaş kadınlarda intestinal obstrüksiyon bulguları geliştiği zaman mutlaka akla gelmelidir. Hastanın kliniği, fizik muayene bulguları ve radyolojik tetkiler (özellikle BT) ile erken tanı koyup müdahale etmek mortalite ve morbidite üzerinde olumlu etkilere sahiptir.

Referanslar

1. Somuncu E, et al. Diagnosis and Laparoscopic Repair of Obturator Hernia with Intestinal Obstruction. JAREM. 2014; 1: 31-4.
2. Erdogan D, et al. A rare cause of acute mechanical intestinal obstruction: a strangulated obturator hernia. Northern Clinics of Istanbul. 2015; 2(1):69.
3. Hatipoğlu E, et al. Rare case of bilateral incarcerated obturator hernia: a case report. Turkish Journal of Trauma & Emergency Surgery. 2018; 24(3):278-80.
4. Mandarry M T, et al. Obturator hernia—a condition seldom thought of and hence seldom sought. Int J Colorectal Dis. 2012;27(2):133-41.

5. Igari K, et al. Clinical presentation of obturator hernia and review of the literature. *Hernia*. 2010; 14(4):409-13.
6. Mandarray, M, et al. Obturator hernia—a condition seldom thought of and hence seldom sought. *Int J Colorectal Dis*. 2012;27(2):133-41.
7. Suresh A, et al. A masquerading and unconventional cause of dynamic intestinal Obstruction: Strangulated Obturator Hernia. *Cureus*. 2018; 10(1): e2124.
8. Ijiri R, et al. Obturator hernia: the usefulness of computed tomography in diagnosis. *Surgery*. 1996; 119(2):137-40.
9. Şenol K,et al. Challenging management of obturator hernia: a report of three cases and literature review. *Ulus Travma Acil Cerrahi Derg*. 2016; 22(3):297-300.