

Obstrüktif Uyku Apnesi Sendromu ile Birlikte Olan Substernal Guatr Olgusu

A Case Report of Substernal Goiter with Obstructive Sleep Apnea Syndrome
Göğüs Hastalıkları

Başvuru: 10.12.2012
Kabul: 04.06.2013
Yayın: 27.06.2013

Selvi Aşker¹, Müntecep Aşker¹

¹ Van Yüksek İhtisas Eğitim ve Araştırma Hastanesi

Özet

Substernal guatr genellikle tiroid dokusunun toraks girişine kadar uzanması ya da tiroid dokusunun %50'sinden fazlasının toraks girişinin alt kısmında olması olarak tanımlanmaktadır. Substernal guatr asemptomatik olabileceği gibi trakea ve ösefagus gibi çevre yapılara bası sebebiyle, kronik öksürük, ses kısıklığı, dispne ve disfaji gibi semptomlara neden olabilir. Obstrüktif uyku apnesi sendromu (obstructive sleep apnea syndrome (OSAS)) uyku anında, faringeal hava yolunda tekrarlayan, geçici kollapsa bağlı hipoksemi ve uyku bölünmelerine neden olan üst solunum yolu obstrüksiyonu epizodları ile karakterize bir hastalıktır. Farinksin çevresindeki yumuşak dokular ve kemik yapılar lümen dışında kollapsı kolaylaştıran bir basınç yapma potansiyeline sahiptir. Biz, gece semptomları ile başvuran, OSAS tanısı alan ve operasyonu kabul etmediği için sürekli pozitif havayolu basıncı (continuous positive airway pressure (CPAP)) tedavisi alan bir substernal guatr vakasını sunuyoruz.

Anahtar kelimeler: *Guatr, Substernal Uyku Apne Sendromları*

Abstract

Substernal goiter is defined as extension of thyroid tissue until thoracic inlet, or presence of more than 50% of thyroid gland under the thoracic inlet. It can be classified as primary and secondary. Substernal goiters can be asymptomatic but due to their pressure to adjacent structures like trachea or esophagus, they can cause symptoms like chronic cough, hoarseness, dysphagia, and dispnea as well. Obstructive Sleep Apnoea Syndrome (OSAS) is a disease characterised by episodes of upper airway collapse during sleep, causing recurrent hypoxemia and sleep fragmentation. Soft tissues and bone structures around the pharynx have a pressure potential facilitating collapse outside the lumen. In this report, we present a case who had substernal goiter with OSAS and who rejected the operation and received continuous positive airway pressure (CPAP) treatment.

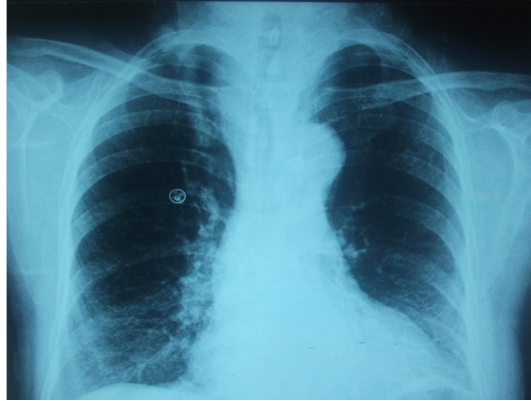Keywords: *Goiter, Substernal Sleep Apnea Syndromes*

Giriş

Substernal guatr, tiroid bezinin mediasten içine uzanması olarak tanımlanır. Tüm mediastinal kitlelerin %5.8'i substernal guatrdır ¹. Substernal guatrlar yavaş büyüdükleri için, sıklıkla 5. ve 6. dekatlara doğru belirti vermeye başlarlar ². Hastalarda, solunum, özafagus ve damarlar ile ilgili sıkıntılar ayrıca nörolojik ve metabolik belirtiler görülebilmektedir. Trakea ve ösefagus gibi çevre yapılara bası sebebiyle, kronik öksürük, ses kısıklığı, dispne ve disfaji görülebilir. En sık olarak hastaların %30 ile 60'ında dispne vardır ³. Ancak hastalık, vakaların yaklaşık 1/3'ünde asemptomatik olarak seyredilmektedir ⁴. Hayatı tehdit eden asfiksi ile gelen olgular da bildirilmiştir ⁵. Obstrüktif uyku apne sendromu (obstructive sleep apnea syndrome -OSAS) uyku anında, faringeal hava yolunda tekrarlayan geçici kollapsa bağlı hipoksemi ve uyku bölünmelerine neden olan üst solunum yolu obstrüksiyonu epizodları ile karakterize bir hastalıktır. Farinksin çevresindeki yumuşak dokular ve kemik yapılar lümen dışında kollapsı kolaylaştıran bir basınç yapma potansiyeline sahiptir. Biz, gece semptomları ile başvuran, OSAS tanısı alan ve operasyonu kabul etmediği için sürekli pozitif havayolu basıncı (continuous positive airway pressure (CPAP)) tedavisi alan bir substernal guatr vakasını sunuyoruz.

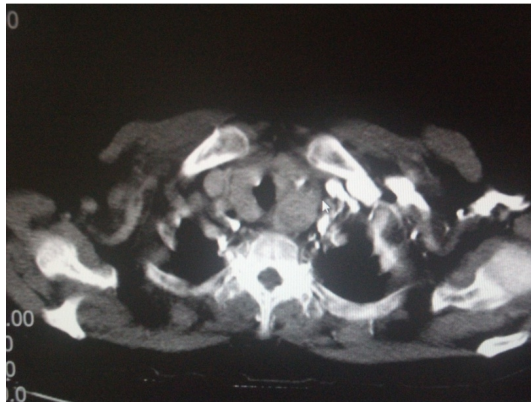
Olgu Sunumu

Elli beş yaşında kadın hasta göğüs hastalıkları polikliniğine gündüz aşırı uyku hali, tanıklı apne, gece horlama ve öksürük şikayetleri ile başvurdu. Kronik öksürük nedeni ile uzun süre öksürük ilişkili astım ve reflü tedavisi almış ancak tedaviden fayda görmemişti. Özgeçmişinde hipertansiyon dışında belirgin hastalığı yoktu. Hastanın yapılan fiziksel muayenesinde hemodinamik parametreleri normal olarak değerlendirildi. Vücut kitle indeksi (body mass index (BMI)) 21 idi. Solunum sistemi muayenesi normaldi. Boyun muayenesinde tiroid alt sınırı ele gelmedi. Akciğer grafisinde üst mediastende genişleme ve trakeada itilme mevcuttu (Şekil 1).



Şekil 1 : PA akciğer grafisinde üst mediastende genişleme ve trakeada itilme.

Solunum fonksiyon testleri normal olarak değerlendirildi. Hastamızda kardiyak, perikardiyal ya da vasküler patoloji amacıyla yapılan transtorasik ekokardiyografisi normal olarak değerlendirildi. Hasta üst solunum yolu patolojisi açısından kulak burun boğaz bölümü tarafından değerlendirildi, ancak herhangi bir patoloji saptanmadı. Hastaya tiroid ultrasonografisi yapıldı, tiroit glandı boyutları artmış, sol lob 20 mm çapta olup multiple noduler guatr saptandı. Laboratuvar analizlerinde tiroid fonksiyonları normal olarak bulundu. Toraks bilgisayarlı tomografide (BT) tiroid glandında parenkimal heterojenite ve sol lobda intratorasik uzanım (plonjan guatr) saptandı (Şekil 2).



Şekil 2 : Bilgisayarlı tomografik görüntüleme büyük substernal guatr dokusunun trakeaya bası yaptığı görülmektedir.

Hastaya gece semptomları dikkate alınarak polisomnografi yapıldı. Polisomnografi Embla 4500 cihazı ile yapıldı. Apne hipopne indeksi (AHİ) değeri, tüm gece boyunca 35.2/h, supin pozisyonda 65/h, ve hızlı göz hareketleri (rapid eye movement (REM)) uykusunda 44.5 /h olarak hesaplandı. Ağır derece pozisyon ve REM ilişkili obstrüktif uyku apnesi saptandı. Polisomnografi eşliğinde CPAP titrasyonu ile apneler kayboldu. Hastaya,

mevcut klinik ve laboratuvar bulguları nedeni ile operasyon önerildi. Hasta operasyonu kabul etmedi. Bu yüzden hastaya otomatik CPAP cihazı yazıldı ve izleme alındı. Üç aylık izlemde hastanın gece semptomları kayboldu gündüz semptomları azaldı.

Tartışma ve Sonuç

OSAS, uykuda tekrarlayan üst solunum yolu obstrüksiyonları ile karakterize bir sendromdur. Farinks yapısı kollabe labile bir boru şeklindedir. OSAS'nun oluştuğu yer farinks ve hipofarinkstir. Farinksin çevresindeki yumuşak dokular ve kemik yapılar lümen dışında kollapsı kolaylaştıran bir basınç yapma potansiyeline sahiptir. Obezitede yüzeyel yağ dokuları artar ve bu dokular dışarıdan faringeal lümen baskı uygular. OSAS hastalarında faringeal duvarın manyetik rezonans yöntemi ile görüntülenmesi, uykuda kollaps olan bölgelerde faringeal lümenin yağ dokusu nedeniyle nasıl daraldığını göstermiştir. Depolanan yağ kitlesinin büyüklüğü ile AHİ arasında da korelasyon olduğu saptanmıştır⁶. Aynı zamanda boyun çevresi artışı ile OSAS sıklığı artışı arasındaki ilişki ile de bu mekanizma desteklenebilir⁷.

Substernal guatrlar primer ve sekonder olmak üzere ikiye ayrılırlar⁶. Primer substernal guatr ektopik guatr dokusunun mediastinum içinde olmasıdır ve bu durum %1'den azdır^{2,8}. Sekonder substernal guatr %99'luk kısmı oluşturur ve bunlar servikal guatr dokusunun mediastinuma uzanması ile oluşurlar^{2,8}. Hastaların %15-50'si asemptomatiktir⁹. En önemli semptomu mediastinal yapılara, özellikle trakeaya bası sonucu oluşan öksürük, nefes darlığı ve akut solunum yetmezliğidir^{2,8,10}. Bizim olgumuz, diğer çalışmalardan farklı olarak OSAS semptomları olan gece horlama, tanıklı apne ve gündüz aşırı uyku hali semptomları ile başvurdu. Tanıda öncelikle substernal guatr olasılığından şüphelenmek önemlidir. Boyunda guatr tespit edilen hastalarda muayenede palpasyon çok önemlidir. Palpasyonda yutkunma esnasında ve boyun ekstansiyonunda guatr alt sınırı palpe edilemiyorsa ve sternoklaviküler bölgede kitle devamlılık gösteriyorsa substernal guatrdan şüphelenilmelidir. Ancak büyük substernal guatrların %20'sinden fazlasının boyundan palpe edilemeyebileceği unutulmamalıdır¹¹. Substernal guatrdan şüphelenilen olgularda direk radyografide üst mediastende radyoopasite ve trakeal itilme görülebilir. BT, guatrın uzanımını ve komşu yapılara yakınlığını çok iyi gösterdiği için tanıda altın standarttır. Genel görüş medikal tedavinin substernal guatrdan etkisiz olduğudur². Substernal guatr bası etkisi, potansiyel akut solunum sıkıntısı olasılığı ve potansiyel malignite olasılığı sebepleriyle cerrahi olarak tedavi edilmelidir. Sekonder substernal guatrın uyku apnesine sebep olmasının olası nedeni oluşturduğu ekstratorasik üst solunum yolu obstrüksiyonu ve buna bağlı olarak oluşan ödem, sekresyon ve trakeal stenoz ya da kollapstur^{8,11}. Uyku sırasında bu durumlar apneye sebep olur. OSAS uykuda faringeal hava yolunda tekrarlayan geçici kollapsın olduğu bir hastalıktır. Uykuda üst solunum yolu açıklığı inspiyum esnasında faringeal lümen içinde oluşan negatif basıncın kollabe edici etkisi ile üst solunum yolunu açık tutmaya çalışan güçlerin dengesine bağlıdır. Bu dengenin farinkste kollabe edici güçler lehine bozulması ile uykuda solunum bozuklukları oluşur. Anamnez ve özellikle Kulak Burun Boğaz hekimleri tarafından yapılan üst solunum yolunun fizik muayenesi polisomnografi öncesi önemlidir. Polisomnografik olarak hastalığın tanınması ve şiddetinin derecelendirilmesi tedavi seçeneklerinin planlanmasında yol gösterici olmaktadır. Üst solunum yolu çapını azaltan faktörler üst solunum yollarında direnç artışına, dolayısı ile de inspiyum için daha da negatif basıncın oluşmasına neden olurlar¹². Üst solunum yollarında OSAS'a neden olan özgün anatomik lezyonlara çocuklarda daha sık rastlanır. En sık karşılaşılan adenotonsiller hipertrofidir¹³. Miksödemde üst solunum yolları kaslarının tutulumu, akromegali, kanserlerde yumuşak dokuya yayılım ve mukopolisakkaridoz OSAS gelişimde predispozan faktörlerdir. Altta yatan hastalığın tedavi edilmesi genellikle OSAS'ın düzelmesi için yeterlidir¹⁴⁻¹⁵.

Bizim olgumuzda, hava yolu açıklığını saran ve apneye sebep olabileceğini düşündüğümüz guatr dokusu mevcuttu. Bizim hastamız ötroit olduğu için ilaç tedavisi gereksinimi yoktu. Semptomatik olmasına rağmen hasta operasyonu kabul etmedi. Ciddi derecede apneleri olması nedeni ile CPAP tedavisi verildi. Hastamızda CPAP tedavisi ile bası etkisi ortadan kaldırıldı. Gece apneleri düzeldi ve gündüz öksürük semptomu azaldı.

Sonuç olarak, substernal guatrlar asemptomatik olabileceği gibi yakın organlara bası semptomları da verebilirler. Nefes darlığı, öksürük, solunum yetmezliği ve gece uykuda apne oluşturabilirler. Hastamızın, OSAS semptomları ile başvurması bu tür hastalarda polisomnografik tetkiklerin yanında akciğer grafisi çekilmesi ve iyi bir fiziki muayene yapılması gerektiğini akla getirmektedir.

Kaynaklar

1. Creswell LL, Wells SA. Mediastinal masses originating in the neck. *Chest Surg Clin N Am.* 1992; 2(1): 23-55.
2. White ML, Doherty GM, Gauger PG. Evidence-based surgical management of substernal goiter. *World J Surg.* 2008;32(7):1285-300.
3. Porterfield J Jr, Factor D, Grant C. Technique of total thyroidectomy for large substernal goiters. *Operative Techniques in Otolaryngology* 2009;20(1):18-22.
4. Pieracci FM, Fahey 3rd TJ. Substernal thyroidectomy is associated with increased morbidity and mortality as compared with conventional cervical thyroidectomy. *J Am Coll Surg.* 2007; 205: 1-7.
5. Ket S, Özbudak Ö, Özdemir T, Dertsiz L. Acute respiratory failure and tracheal obstruction in patient with posterior giant mediastinal goiter. *Turkiye Klinikleri Arch Lung* 2005;6(2):84-5.
6. Shelton KE, Woodson H, Gay S, Suratt PM. Pharyngeal fat in obstructive sleep apnea. *Am Rev Respir Dis.* 1993;148:462-6.
7. Koopmann CF Jr, Field RA, Coulthard SW. Sleep apnea syndrome associated with a neck mass. *Otolaryngol Head Neck Surg.* 1981;89:949-52.
8. Ket S, Ozbudak O, Ozdemir T, Dertsiz L. Acute respiratory failure and tracheal obstruction in patients with posterior giant mediastinal (intrathoracic) goiter. *Interact Cardiovasc Thorac Surg.* 2004;3(1):174-5.
9. Cagli K, Ulas MM, Hizarci M, Sener E. Substernal goiter: an unusual cause of respiratory failure after coronary artery bypass grafting. *Tex Heart Inst J.* 2005;32(2):224-7.
10. Darwish BK, Kabbani SS. Giant substernal goiter with chylothorax. *Asian Cardiovasc Thorac Ann.* 2003;11(2):165-6.
11. Sharma A, Naraynsingh V, Teelucksingh S. Benign cervical multi-nodular goiter presenting with acute airway obstruction: a case report. *J Med Case Reports.* 2010;4:258. doi: 10.1186/1752-1947-4-258.
12. Lopes JM, et al. Total airway resistance and respiratory muscle activity during sleep. *J Appl Physiol.* 1983;54(3):733-7.
13. Orr WC, Martin RC. Obstructive sleep apnea associated with tonsillar hypertrophy in adults. *Arch Intern Med.* 1981;141:990-2.
14. White DP, Lombard RM, Cadieux RJ, Zwillich CW. Pharyngeal resistance in normal humans: influence of gender, age and obesity. *J Appl Physiol.* 1985;58(2):365-71.
15. Ardiç S. Obstructive sleep apnea syndrome and inflammation. *Turkiye Klinikleri J Int Med Sci.* 2007;3(26):61-8.